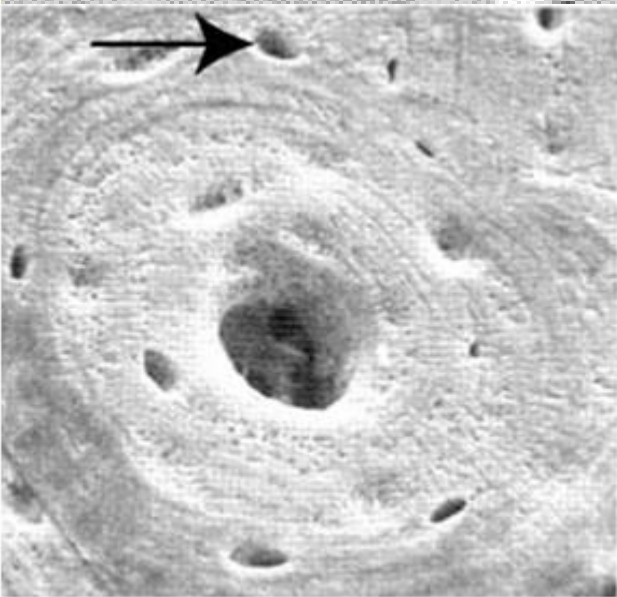
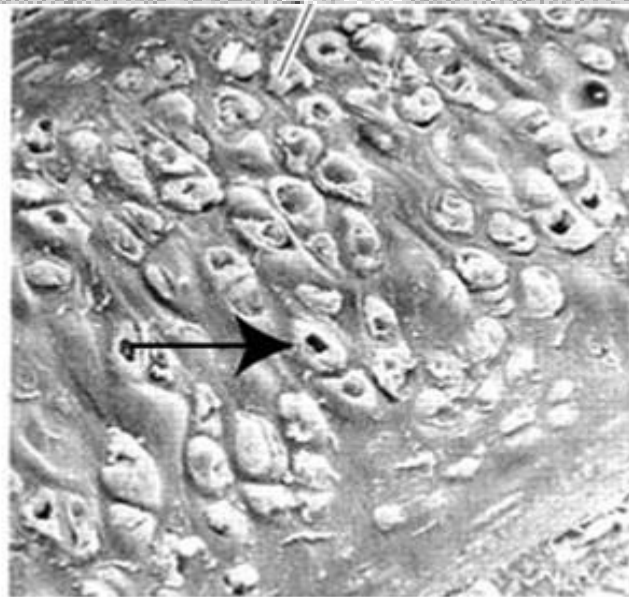

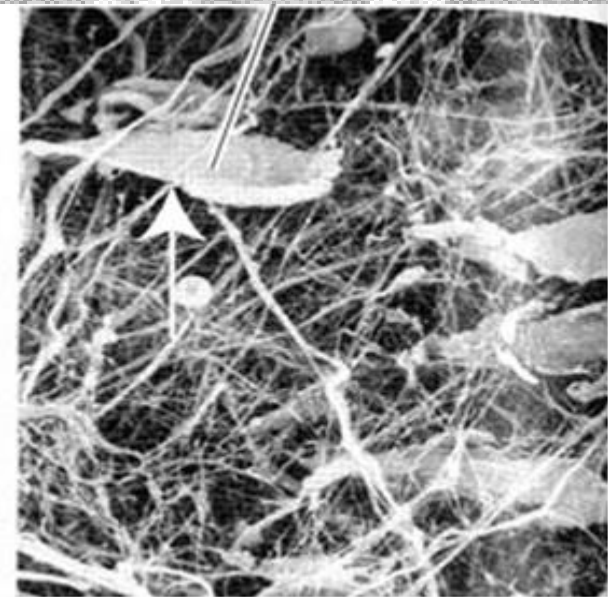
TKANKA CHRZĘSTNA I TKANKA KOSTNA



Bone Tissue



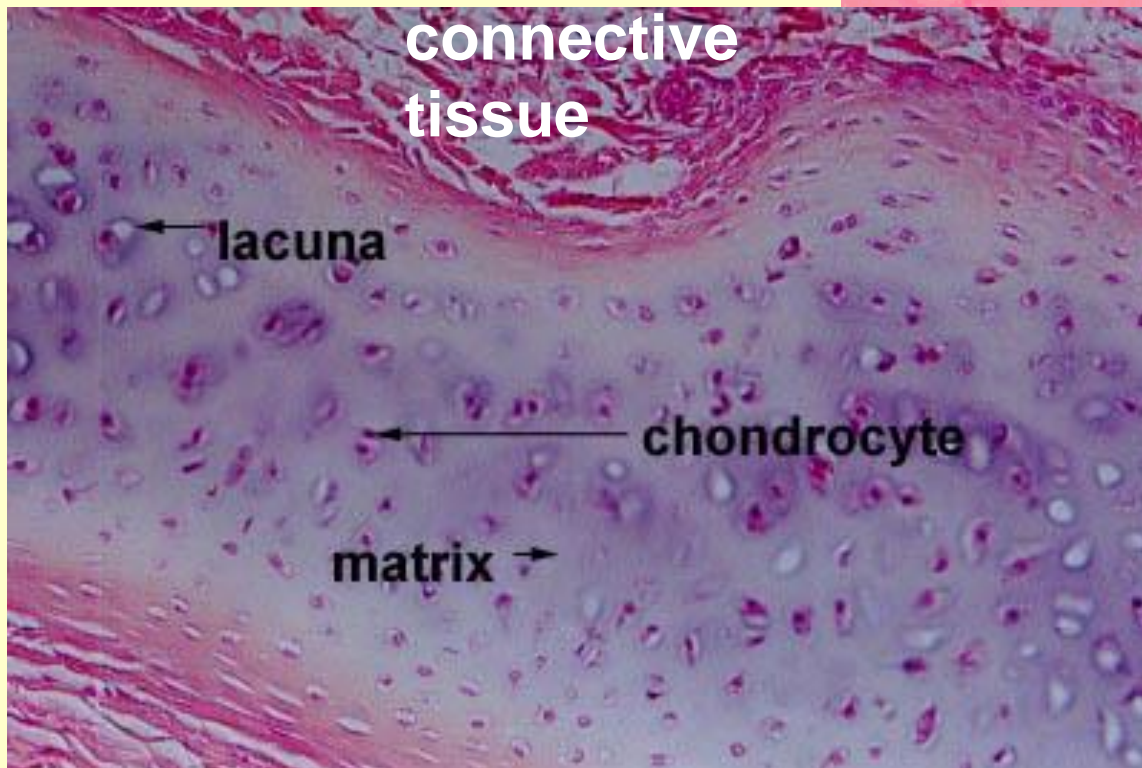
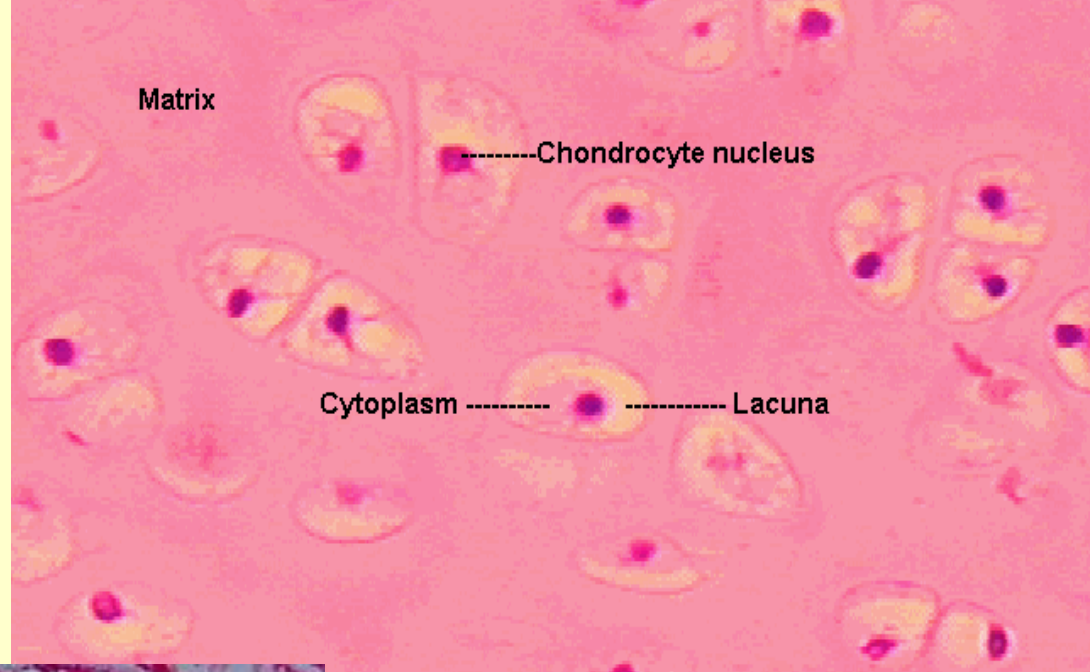
Cartilage



Connective Tissue

Budowa chrząstki

- Komórki (chondrocyty) w jamkach chrzęstnych
- Macierz




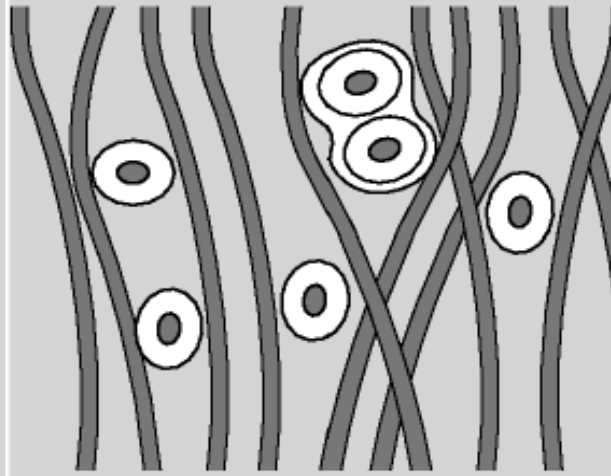
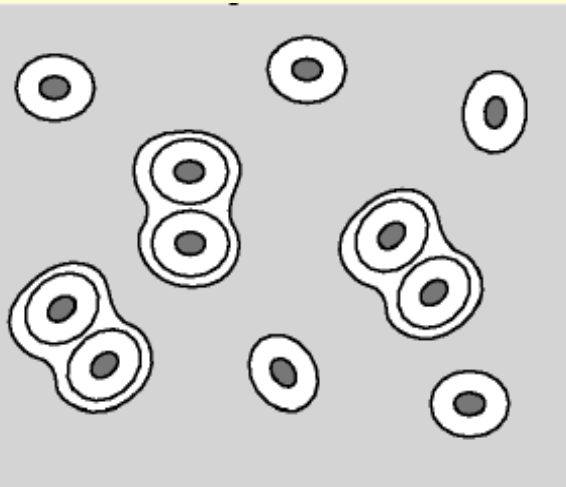
- Brak naczyń krwionośnych i limfatycznych (substancje odżywcze – dyfuzja z naczyń tkanki łącznej)

Rodzaje tkanki chrzęstnej

**Chrząstka
szklista**

**Chrząstka
sprężysta**

**Chrząstka
włóknista**



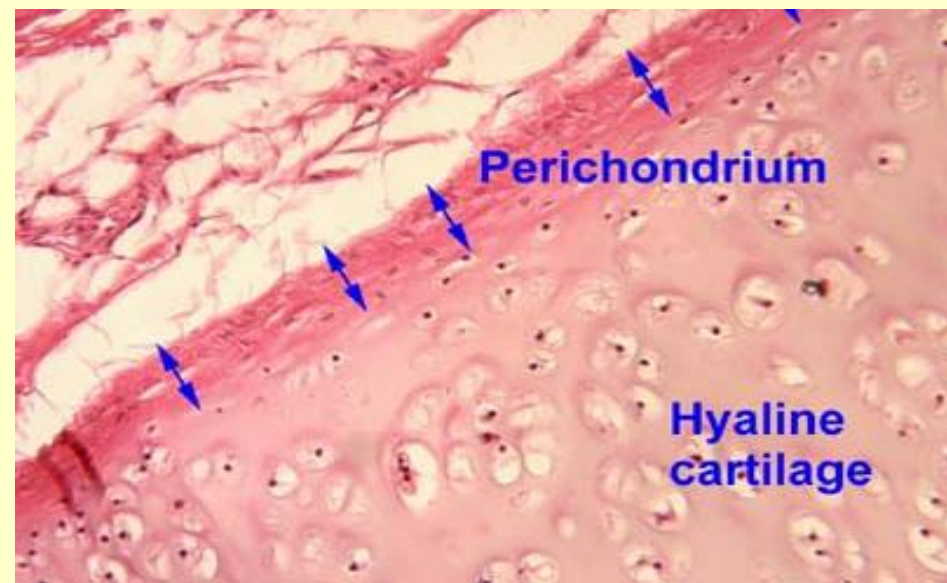
Kolagen typu II

**Kolagen typu II
i włókna
sprężyste -
elastyczność**

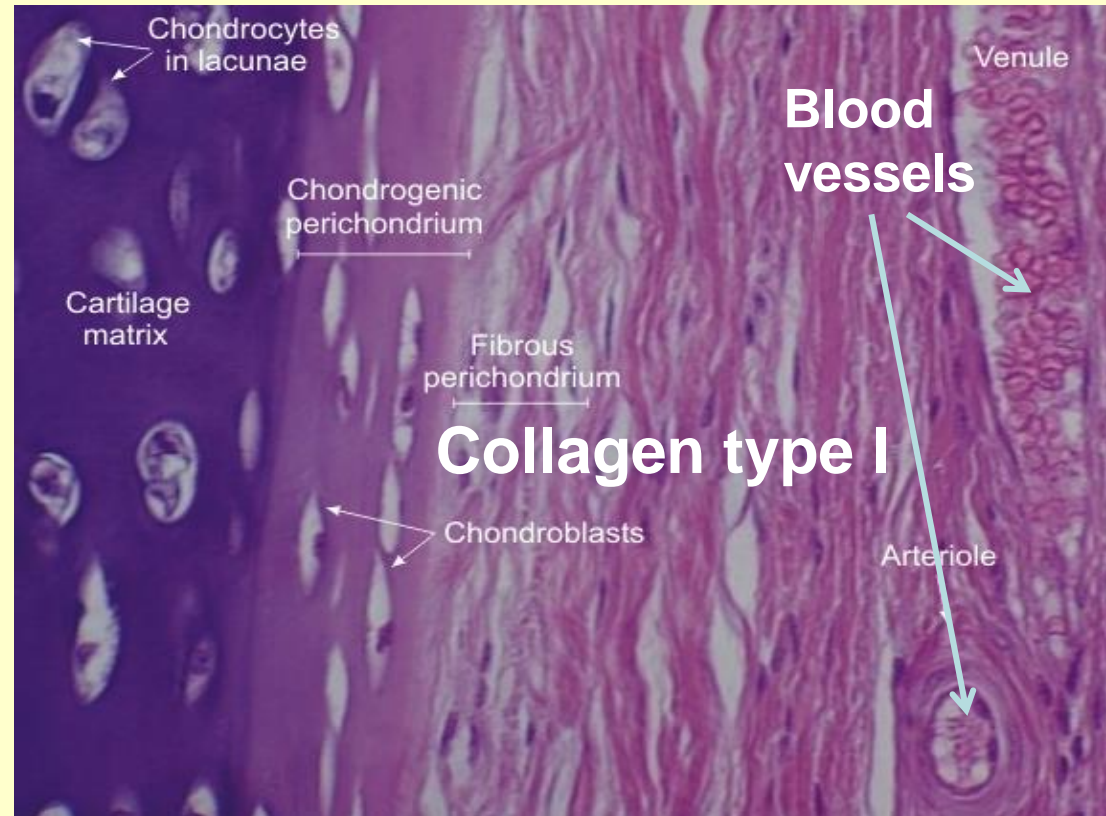
**Kolagen typu I -
- wytrzymałość**

Ochrzęstna

- Tkanka łączna – większość chrząstki szklistej i sprężystej, **brak wokół chrząstki włóknistej**



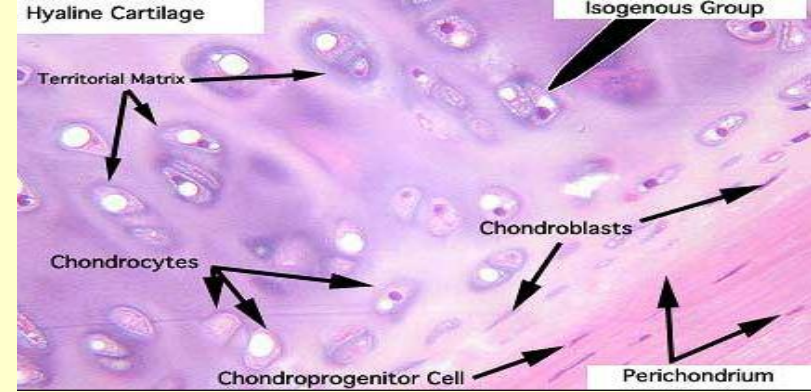
- warstwa zewnętrzna – włóknista
- warstwa wewnętrzna – komórkowa
- naczynia krwionośne – substancje odżywcze



Komórki tkanki chrzęstnej

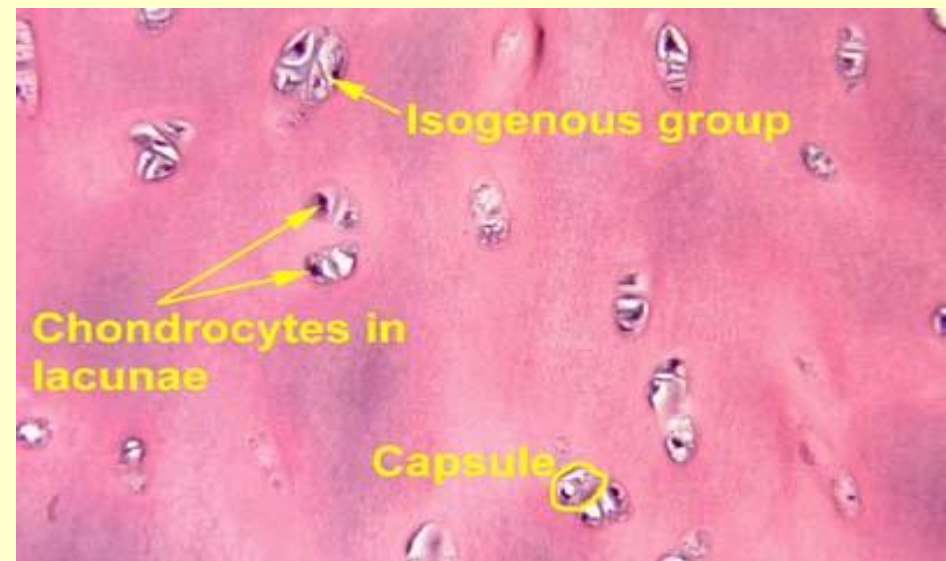
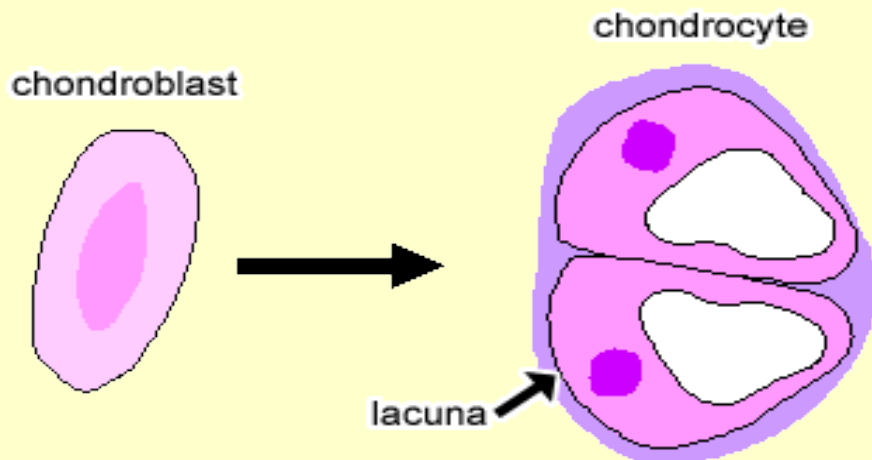
1. Komórki chondrogenne

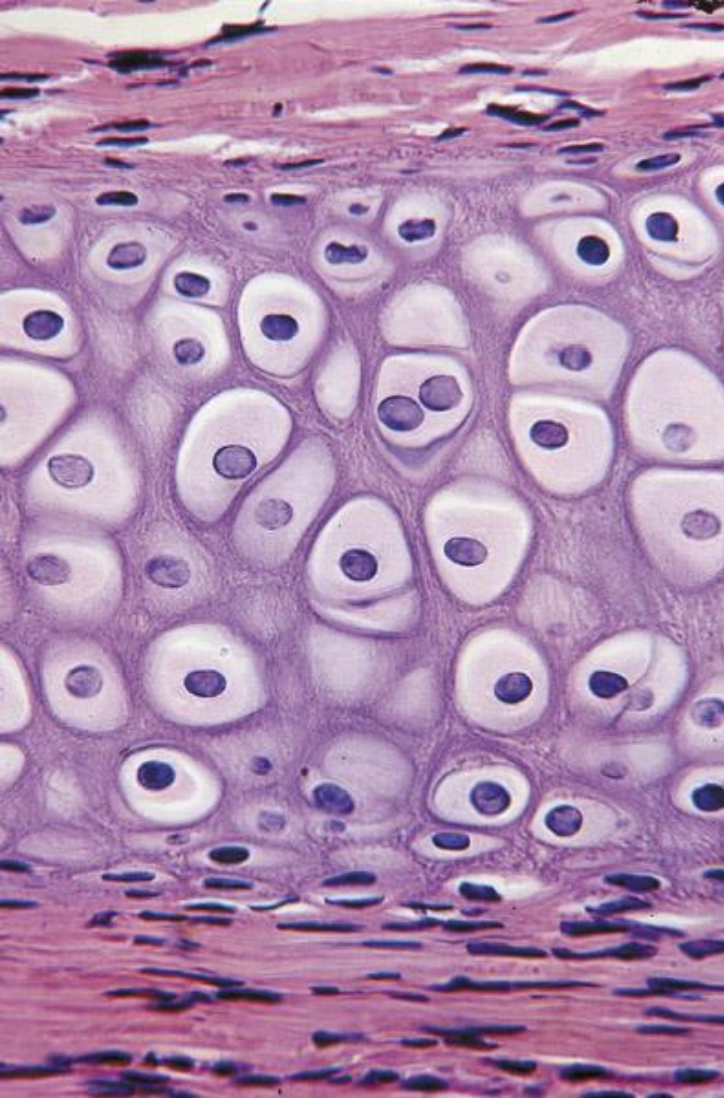
- Ochrzęstna – różnicują w chondroblasty



2. Chondroblasty – „młode” chondrocyty – produkcja składników macierzy

- ## 3. Chondrocyty – chondroblasty otoczone macierzą
- w jamkach (zdolność do podziałów) – **grupy izogeniczne** (2 - 4 komórki w jamce)






Ochrzęstna

Chrząstka szklista - najwięcej

Rozwój osobniczy

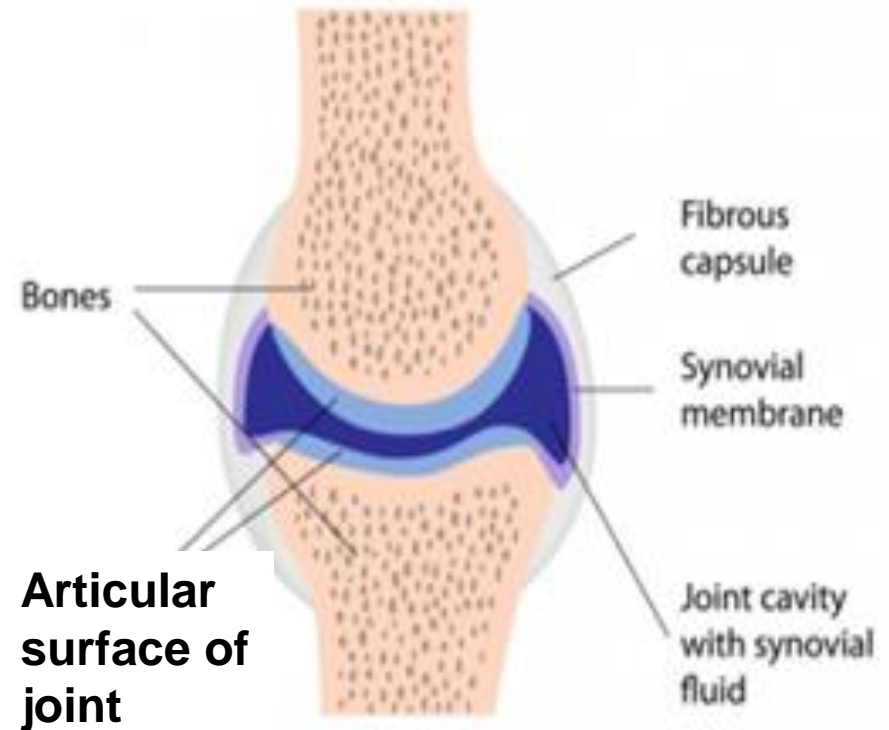
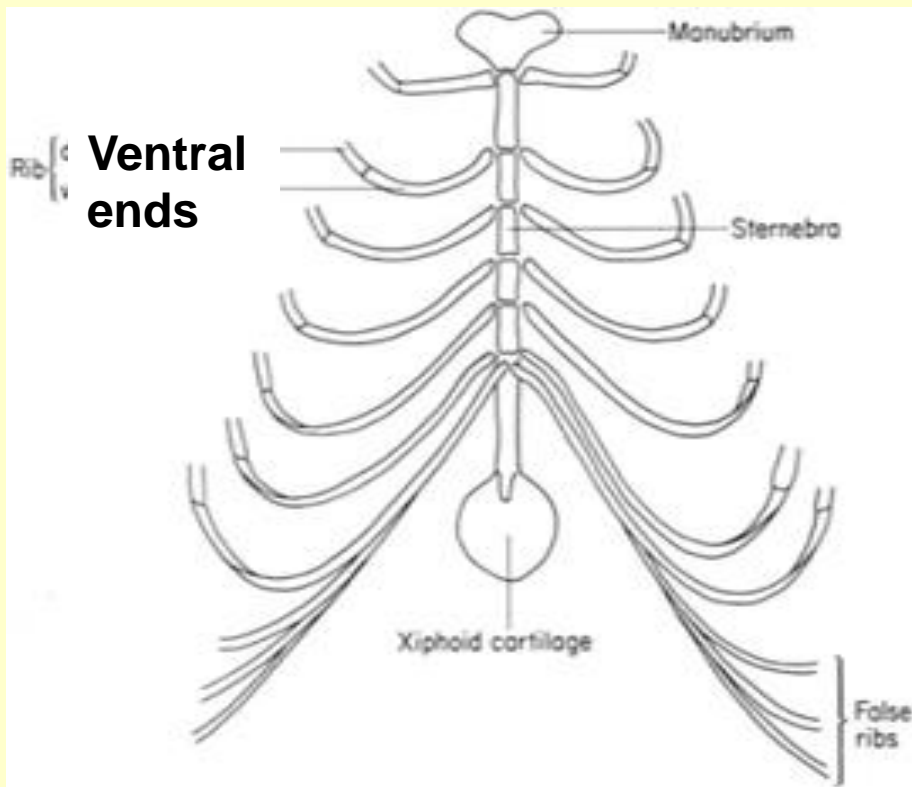
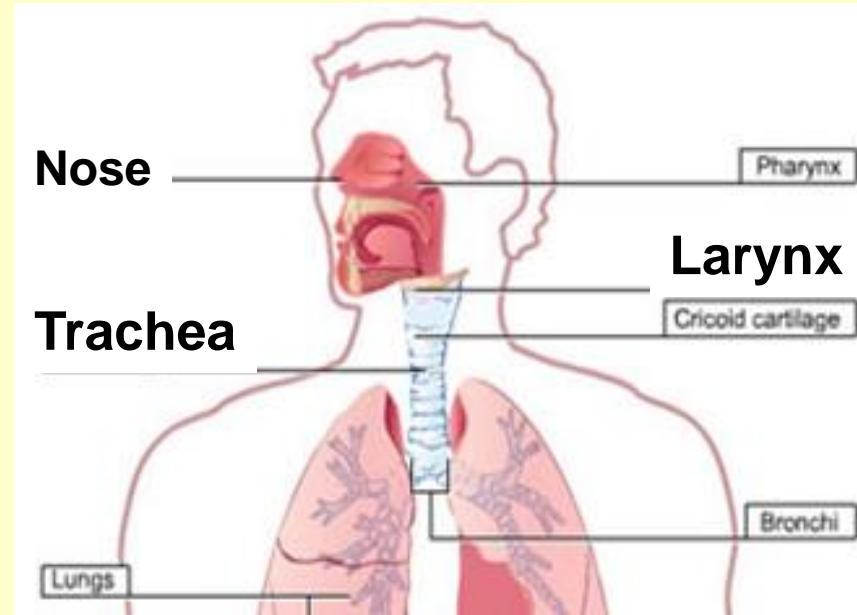


- Rozwój embrionalny – modele chrzęstne kości – chrząstka zastępowana przez tkankę kostną

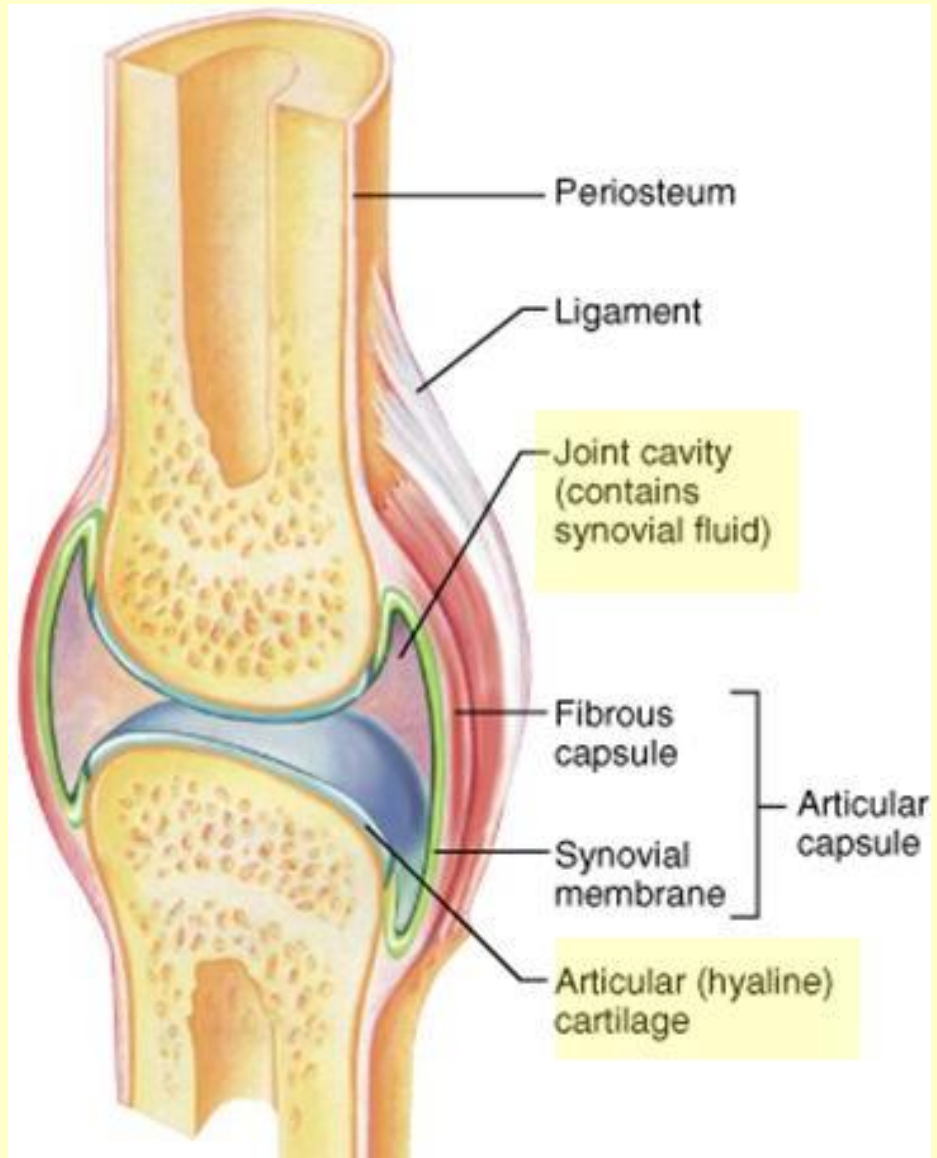
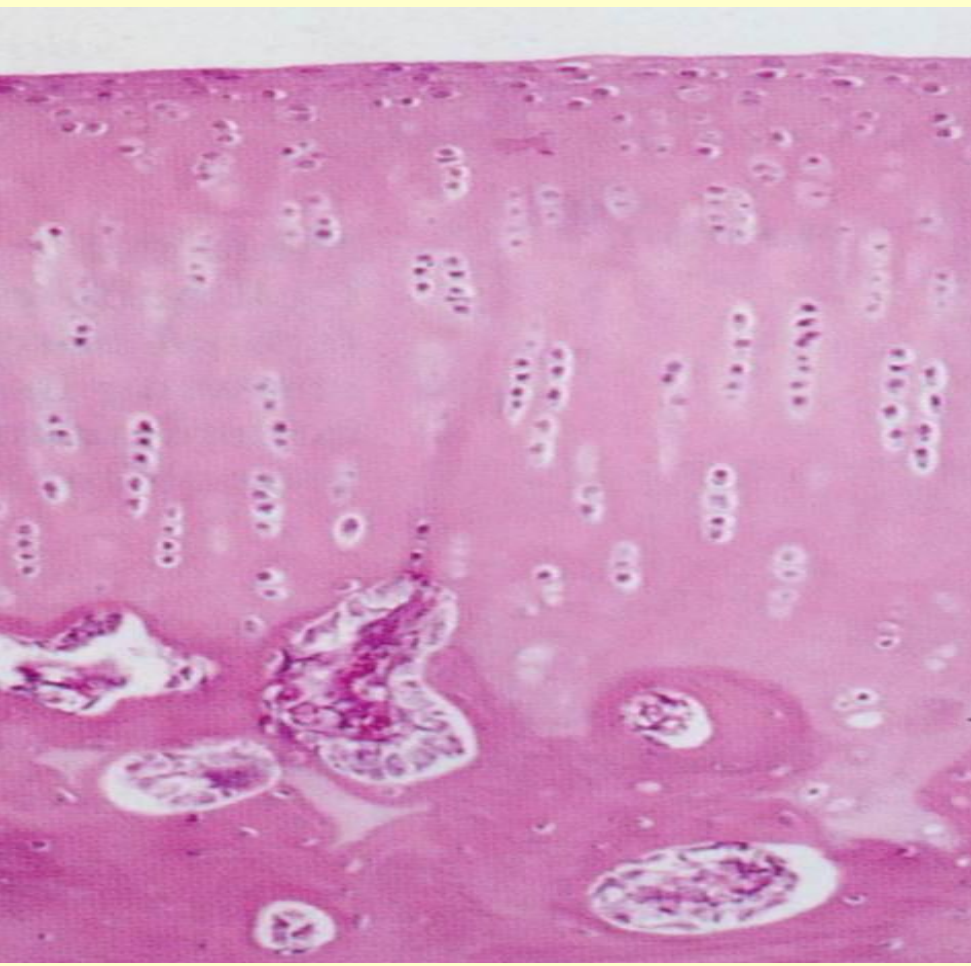
Chrząstka szklista u

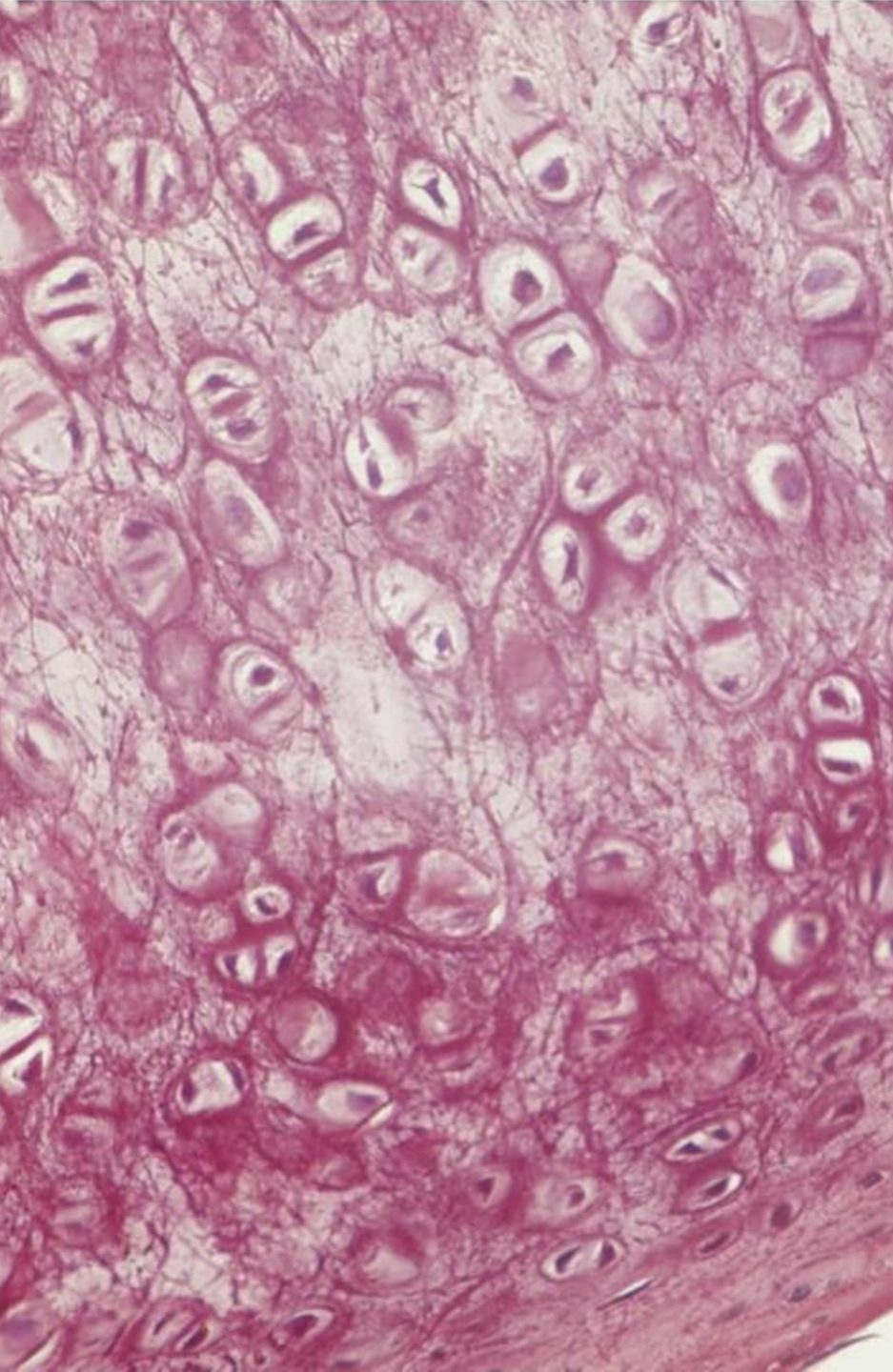
dorosłych:

- nos
- krtań
- tchawica
- dośrodkowe części żeber
- powierzchnie stawowe



**Chrzążka szklista
powierzchni stawowych nie
jest otoczona przez
ochrzęstną (substancje
odżywcze w płynie stawowym)**





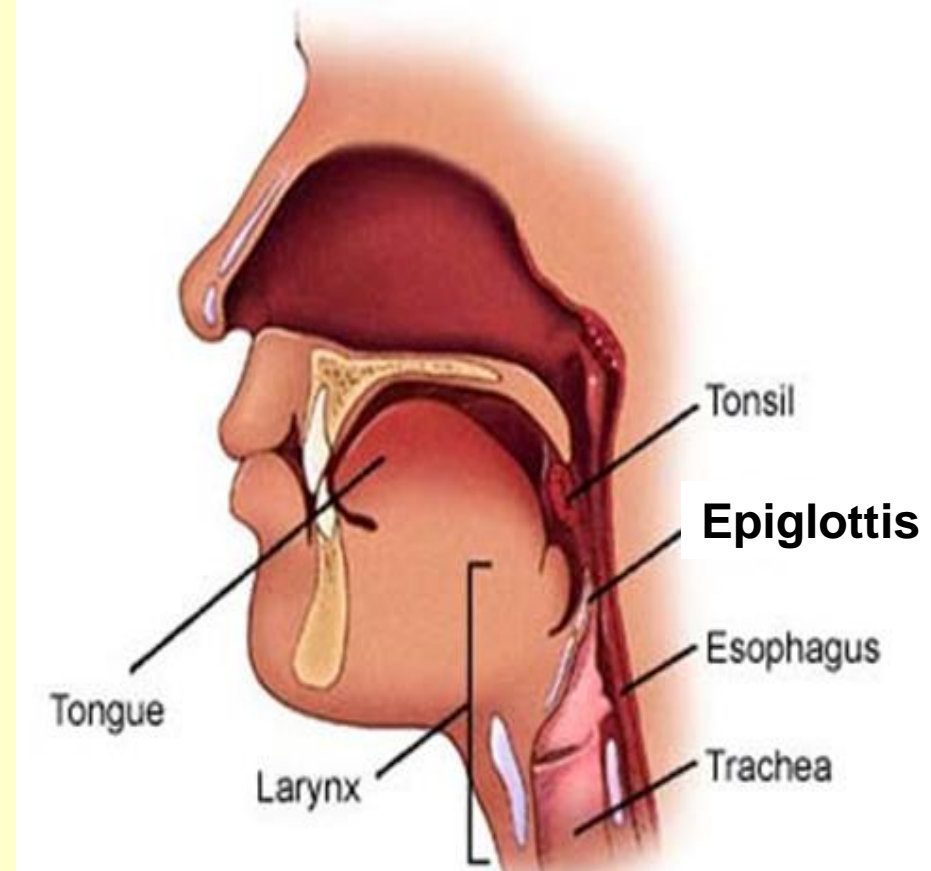
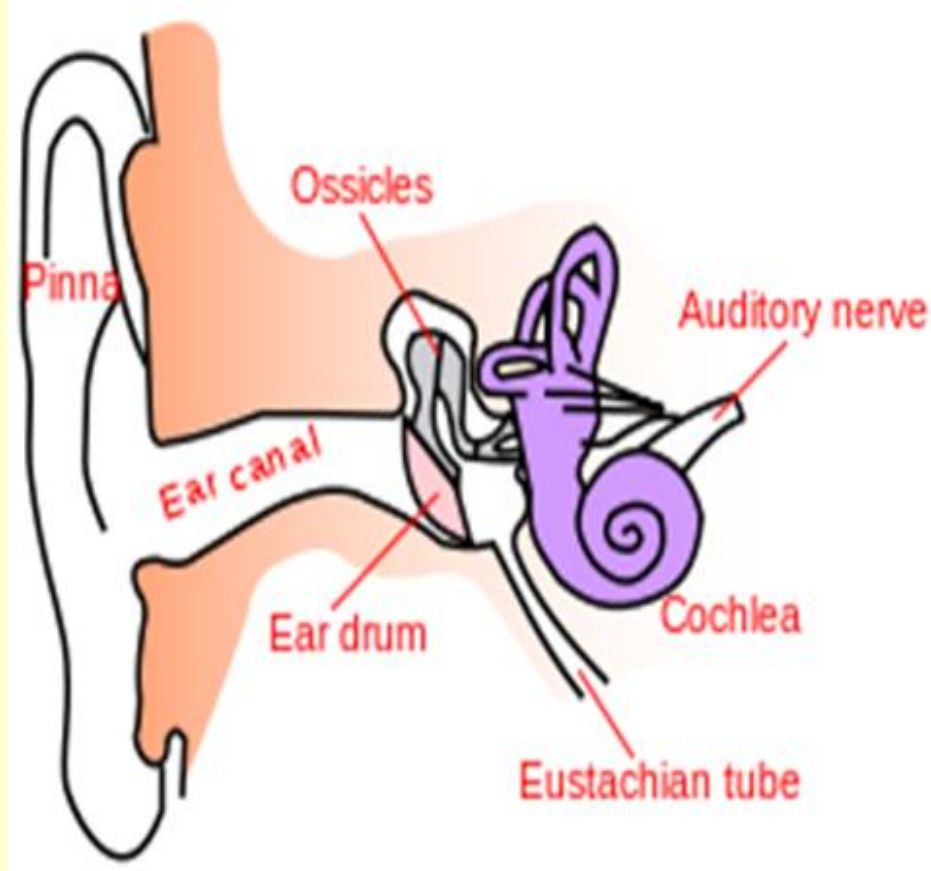
Chrząstka sprężysta

- Cienkie, rozgałęziające się **włókna sprężyste** i **włókna kolagenowe typu II**, chondrocyty w jamkach, ochrzęstna

Orceina, rezorcyna – barwienie wykazujące obecność włókien sprężystych

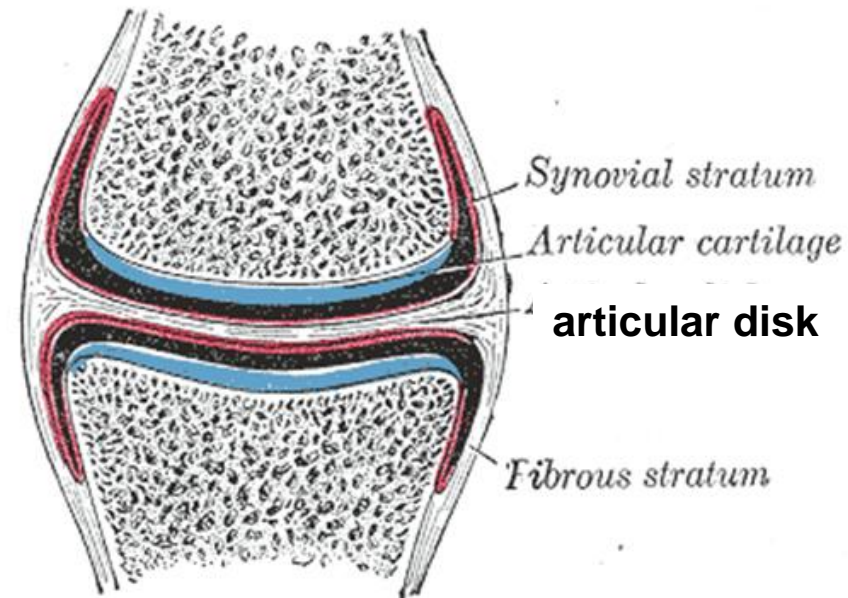
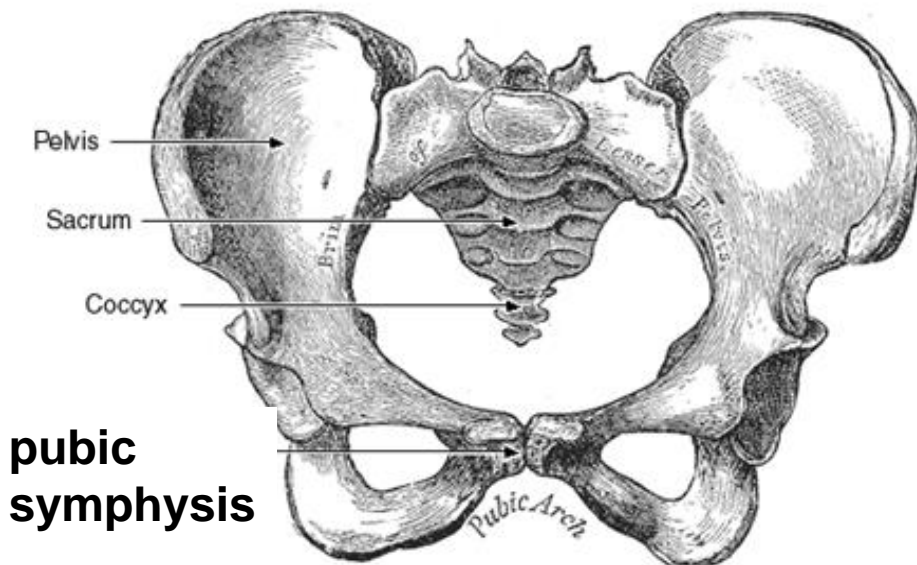
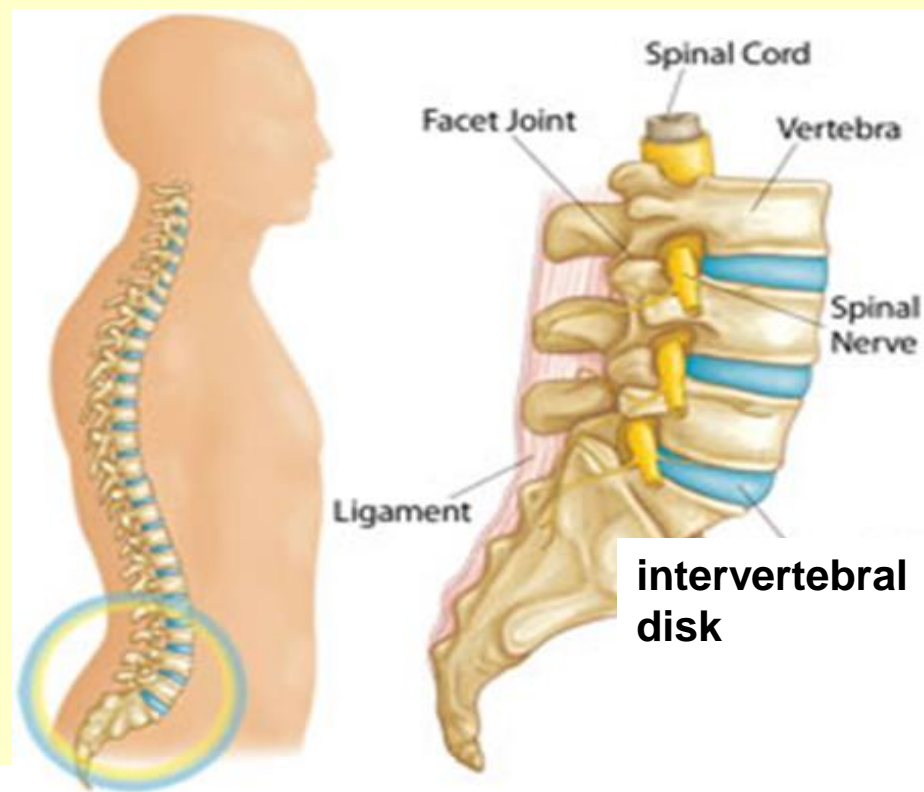
Chrząstka sprężysta - występowanie

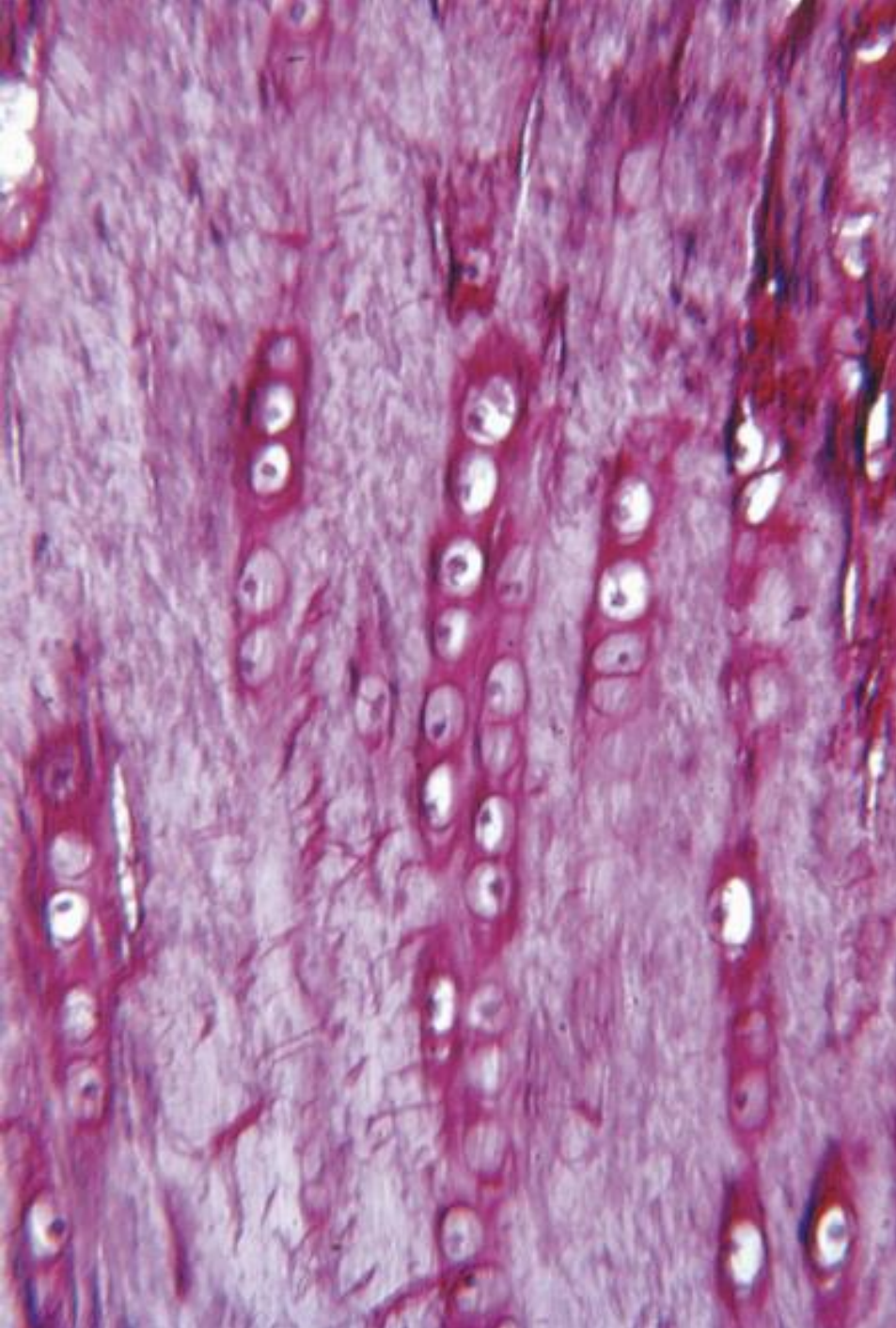
- małżowina uszna,
- trąbka słuchowa,
- nagłośnia,
- krtań



Chrząstka włóknista - występowanie

- krążki międzykręgowe,
- spojenie łonowe,
- połączenia ścięgien i więzadeł z kośćmi
- krążek stawowy

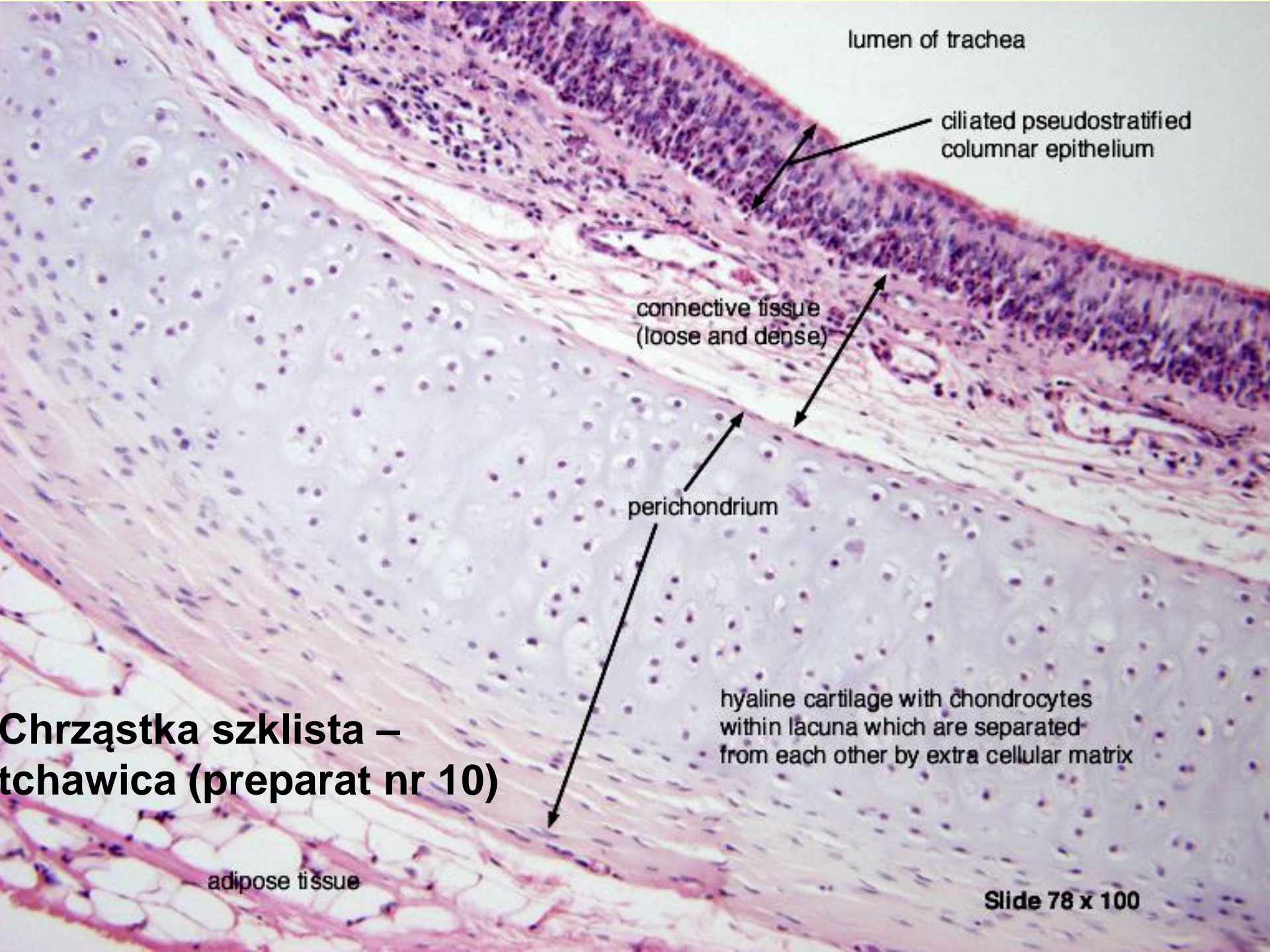




Chrząstka włóknista

- brak ochrzęstnej!
- kolagen typu I
- chondrocyty w równoległych rzędach

- podobna do tkanki łącznej zwartej



lumen of trachea

ciliated pseudostratified columnar epithelium

connective tissue (loose and dense)

perichondrium

hyaline cartilage with chondrocytes within lacuna which are separated from each other by extra cellular matrix

adipose tissue

**Chrzęstka szklista –
tchawica (preparat nr 10)**

Slide 78 x 100



Chrzążka szklista

This histological image shows a cross-section of the trachea. The upper portion is the cartilaginous ring, stained pink, with a thin layer of epithelium on its surface. Below this is a wide, pale-stained region of hyaline cartilage, densely populated with small, dark-stained chondrocytes. At the bottom, a layer of submucosa is visible, containing a network of blood vessels and connective tissue.

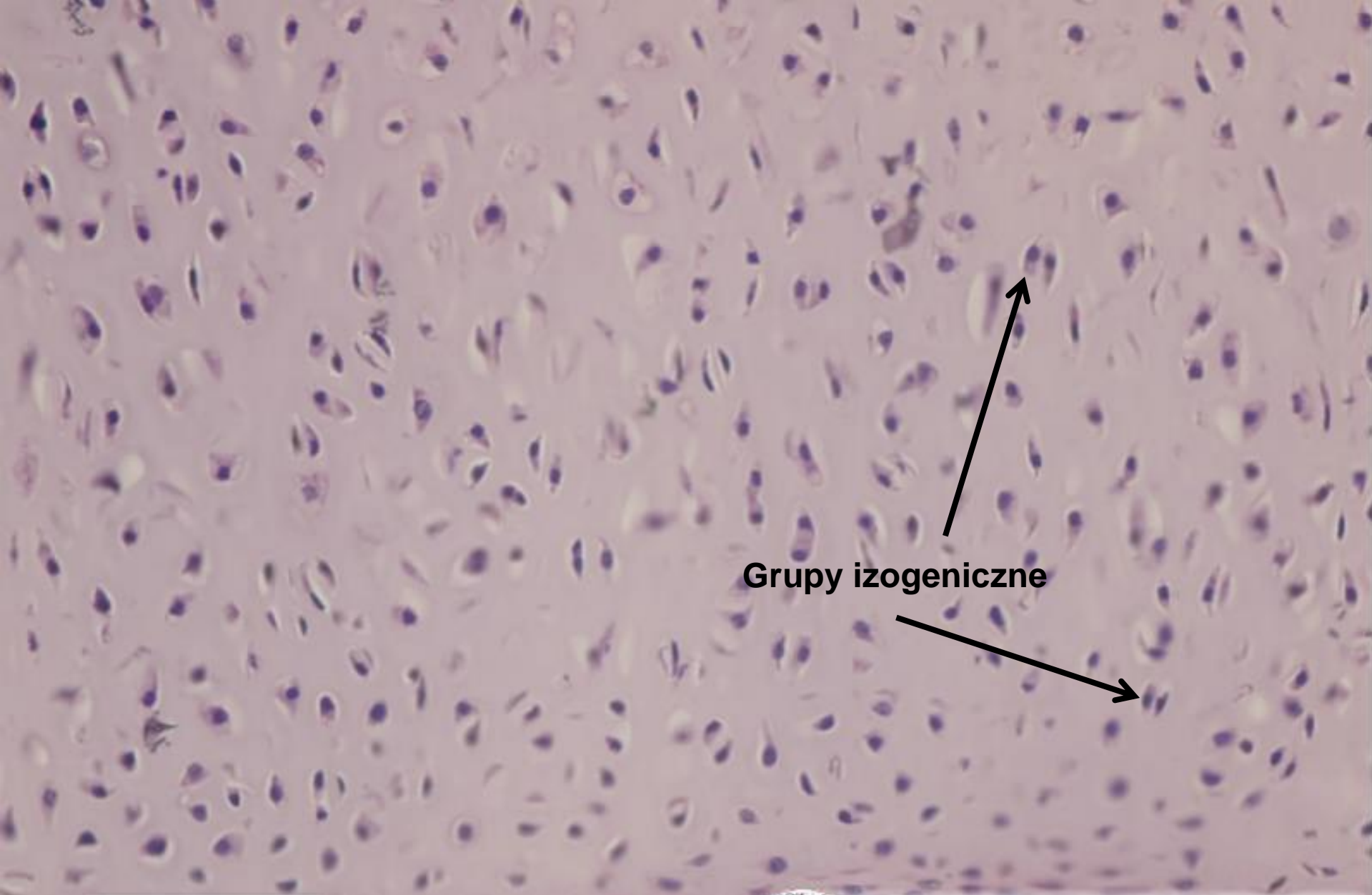
ochrzęstna

#10; 100x

Chrzążka szklista – tchawica



WARSZAWSKI UNIWERSYTET MEDYCZNY
ZAKŁAD HISTOLOGII i EMBRIOLOGII
<http://histologia.wum.edu.pl>



Grupy izogeniczne

#10; 400x

Chrząstka szklista – tchawica



WARSZAWSKI UNIWERSYTET MEDYCZNY
ZAKŁAD HISTOLOGII i EMBRIOLOGII
<http://histologia.wum.edu.pl>

Chrzątka sprężysta

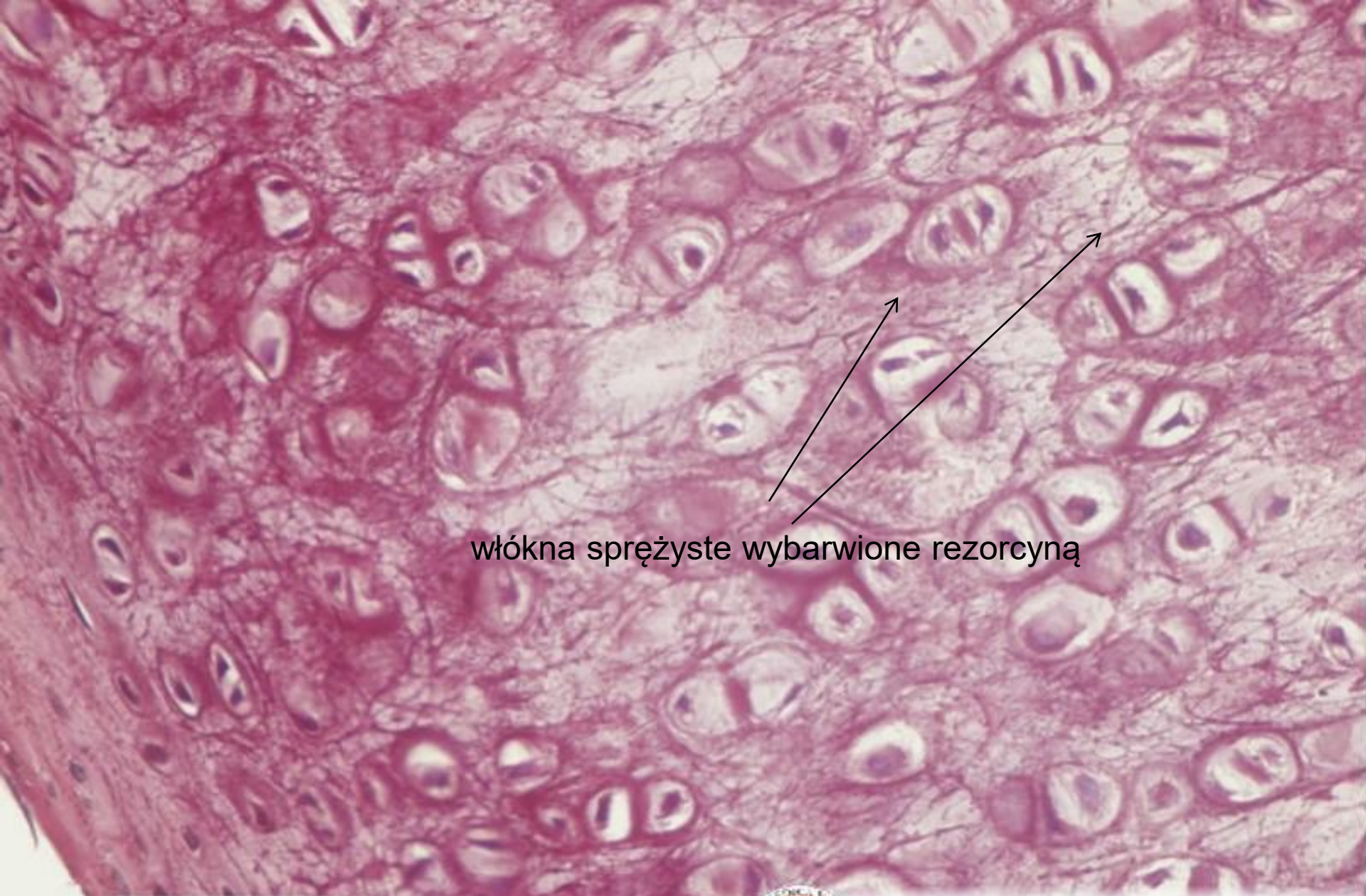
ochrzęstina

Chrzątka sprężysta –
mażowina uszna

#12; 100x



WARSZAWSKI UNIWERSYTET MEDYCZNY
ZAKŁAD HISTOLOGII i EMBRIOLOGII
<http://histologia.wum.edu.pl>



włókna sprężyste wybarwione rezorcyną

slide #12; 400x

Chrząstka sprężysta – małżowina uszna

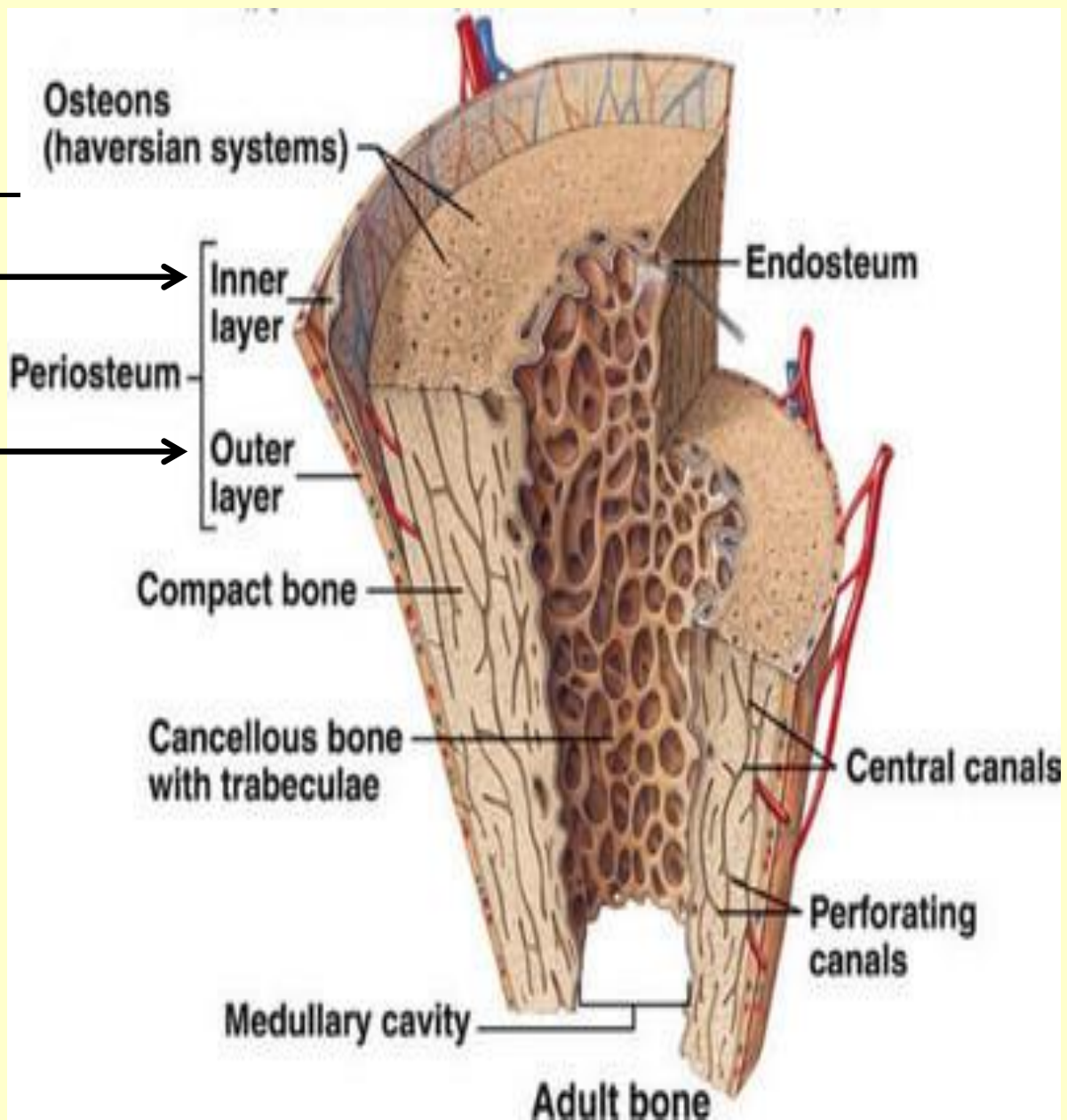


WARSZAWSKI UNIWERSYTET MEDYCZNY
ZAKŁAD HISTOLOGII i EMBRIOLOGII
<http://histologia.wum.edu.pl>

okostna

Warstwa wewnętrzna –
komórkowa – komórki
osteoprogenitorowe

Warstwa zewnętrzna
- włóknista



śródkostna – komórki osteoprogenitorowe

Macierz kostna

Część nieorganiczna

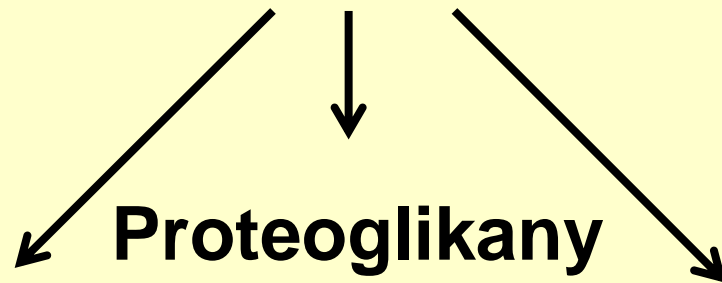
- 65%
- wapń, fosfor = kryształy hydroksyapatytu



twardość

Część organiczna

- 35%



Proteoglikany

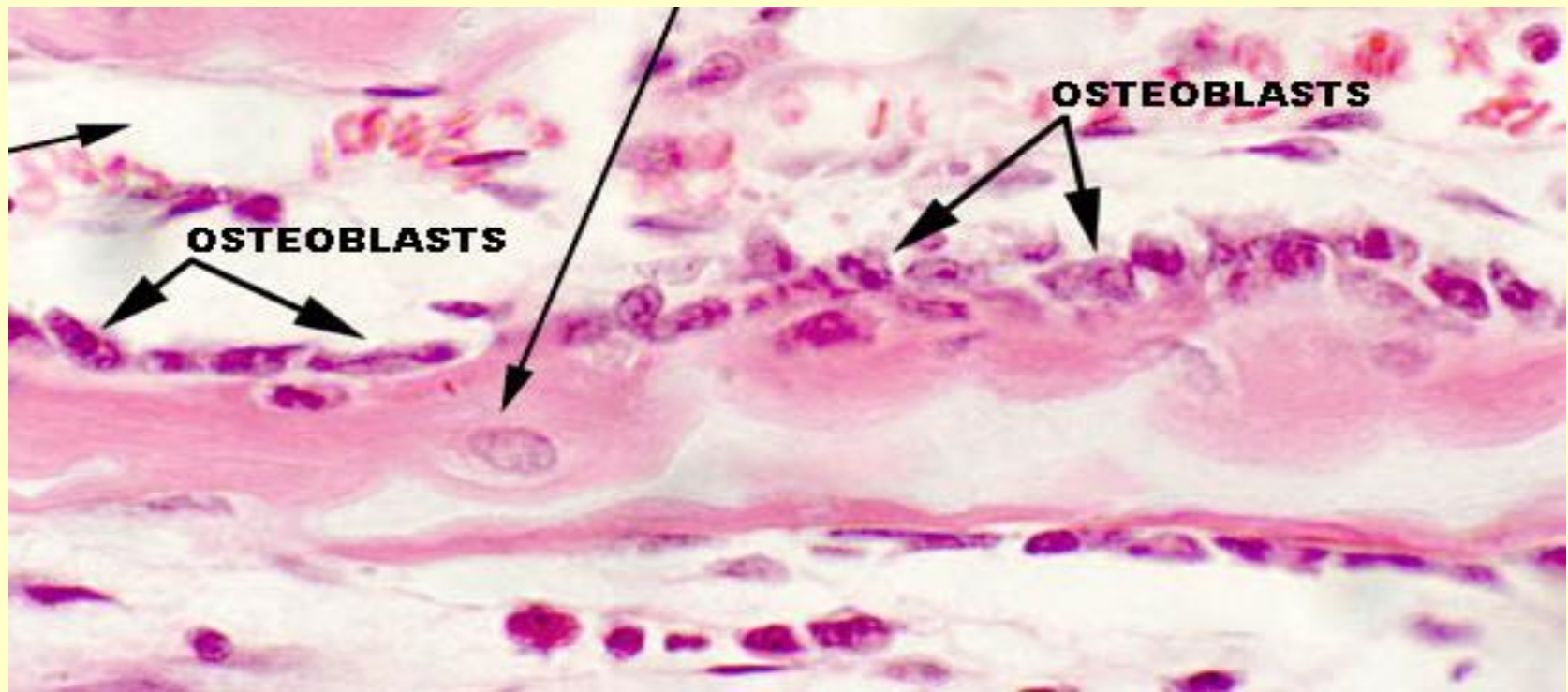
Kolagen typu I
80%-90%

Glikoproteiny:
Osteonektyna
osteokalcyna
osteopondyna
sialoproteiny

- Wiązanie hydroksyapatytu integryn i składników macierzy

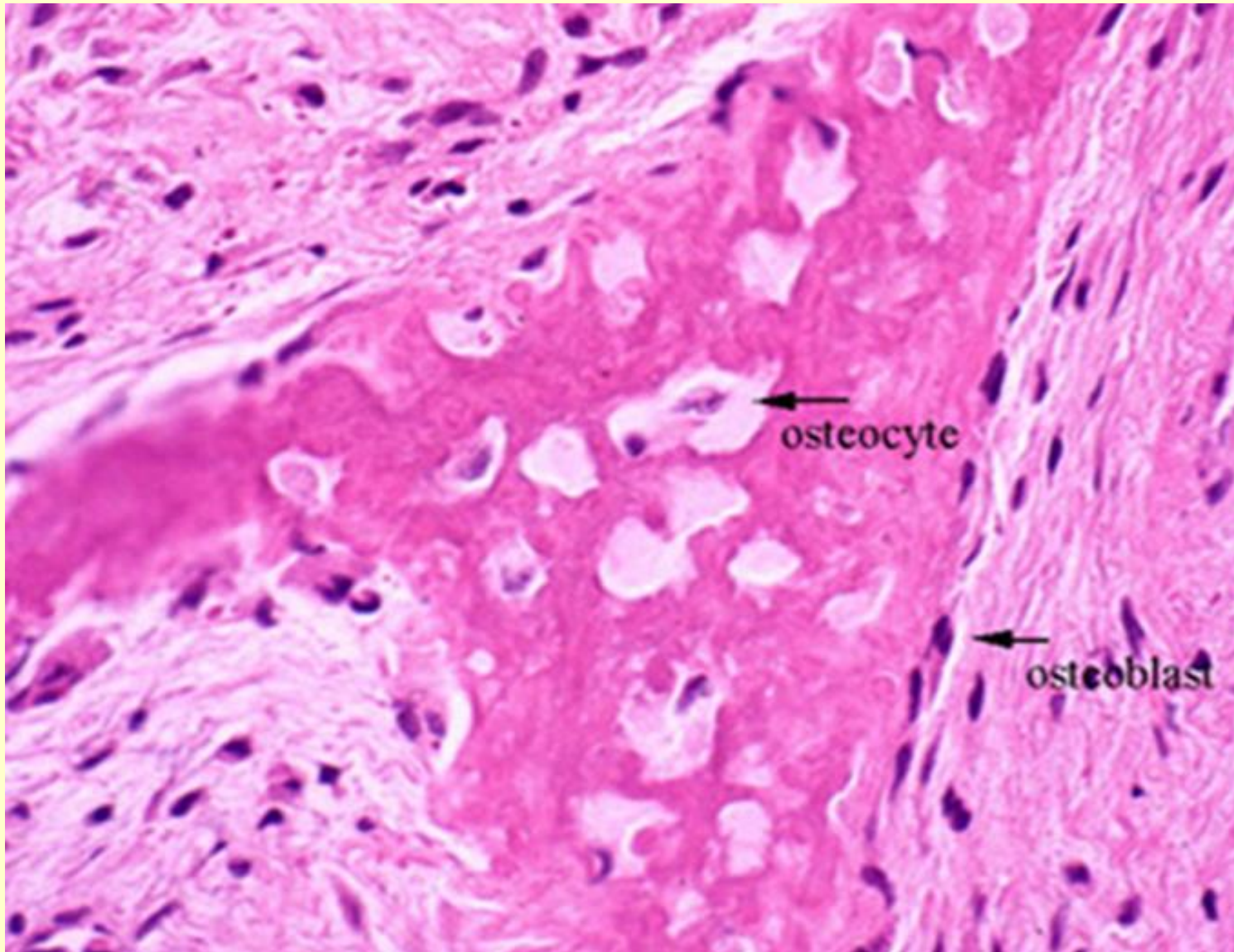
Komórki osteoprogenitorowe – okostna, śródkostna -
BMPs (bone morphogenetic proteins) różnicują w:

Osteoblasty – synteza składników organicznych
macierzy - na powierzchni powstającej kości, zamykane
w jamkach różnicują w **osteocyty**



Osteocyty

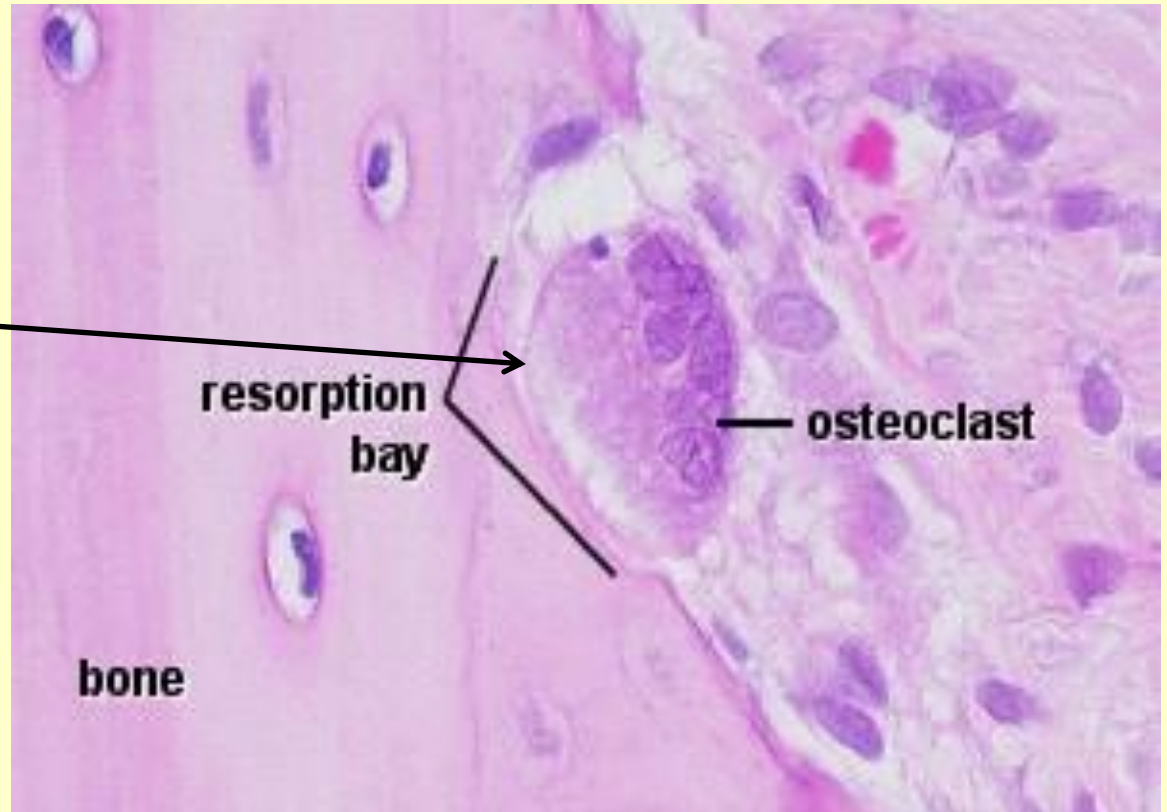
- w jamkach, ich wypustki w **kanalikach kostnych**



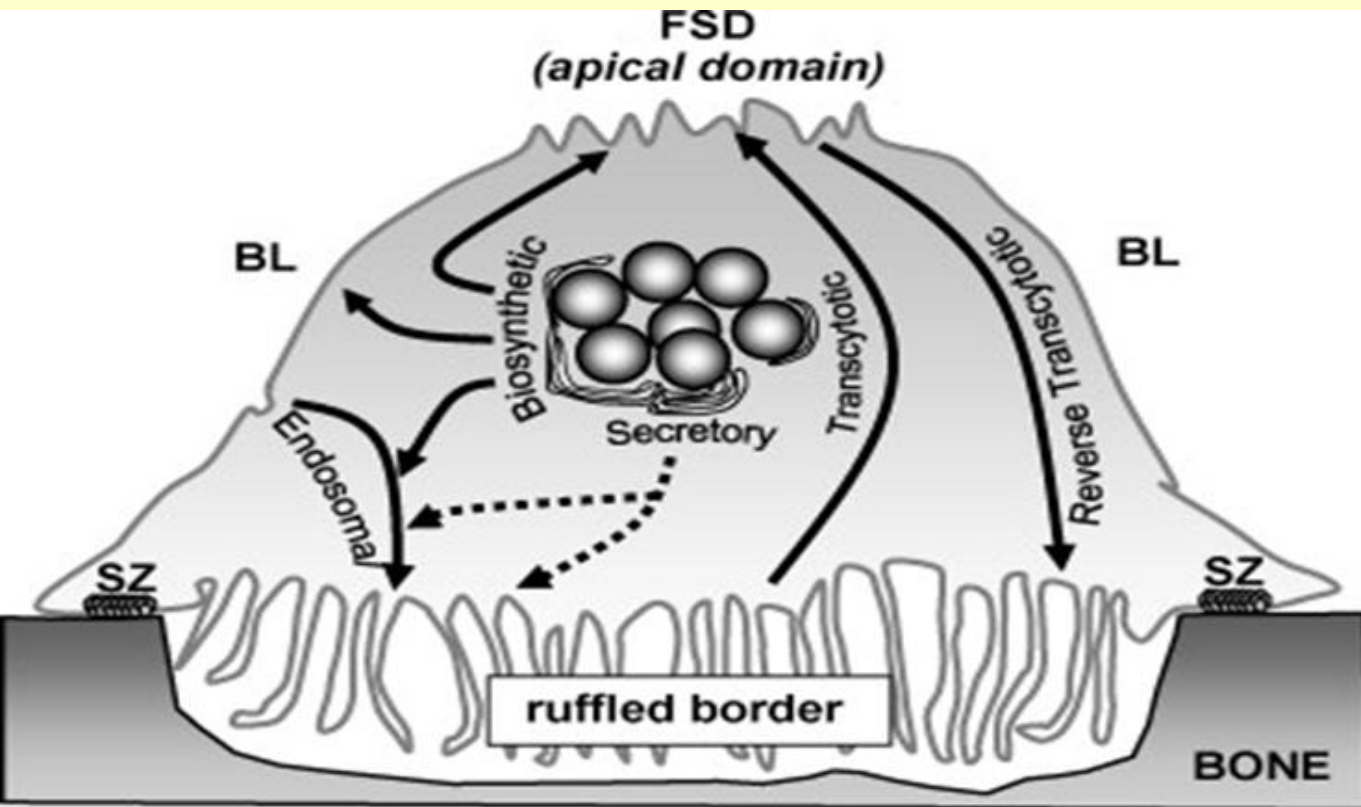
osteoklasty

- duże, wielojądrzaste komórki
- w zatokach Howshipa – region resorpcji kości
- aktywność osteoklastów – stymulowana przez **parathormon** (przytarczyce) – hamowana przez **kalcytoninę** (tarczyca)

Howship's
lacuna

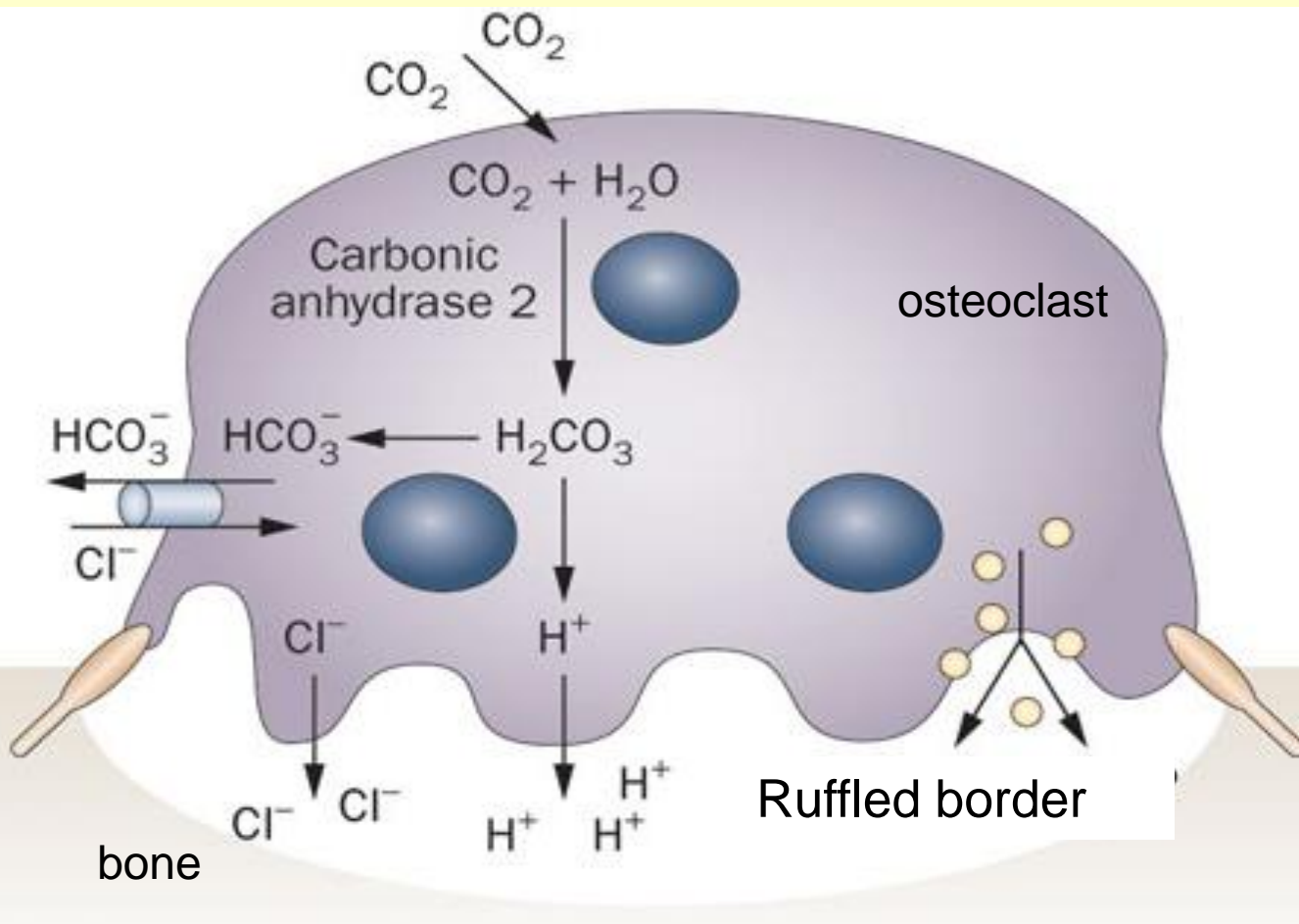


- **rąbek szczotczkowy (ruffled border)** – resorpcja kości



- **Część organiczna macierzy – enzymy lizosomalne**

- enzymy lizosomalne (**katepsyna K, kolagenaza, żelatynaza**) uwalniane do przestrzeni pomiędzy rąbkem i kością – niszczenie części organicznej

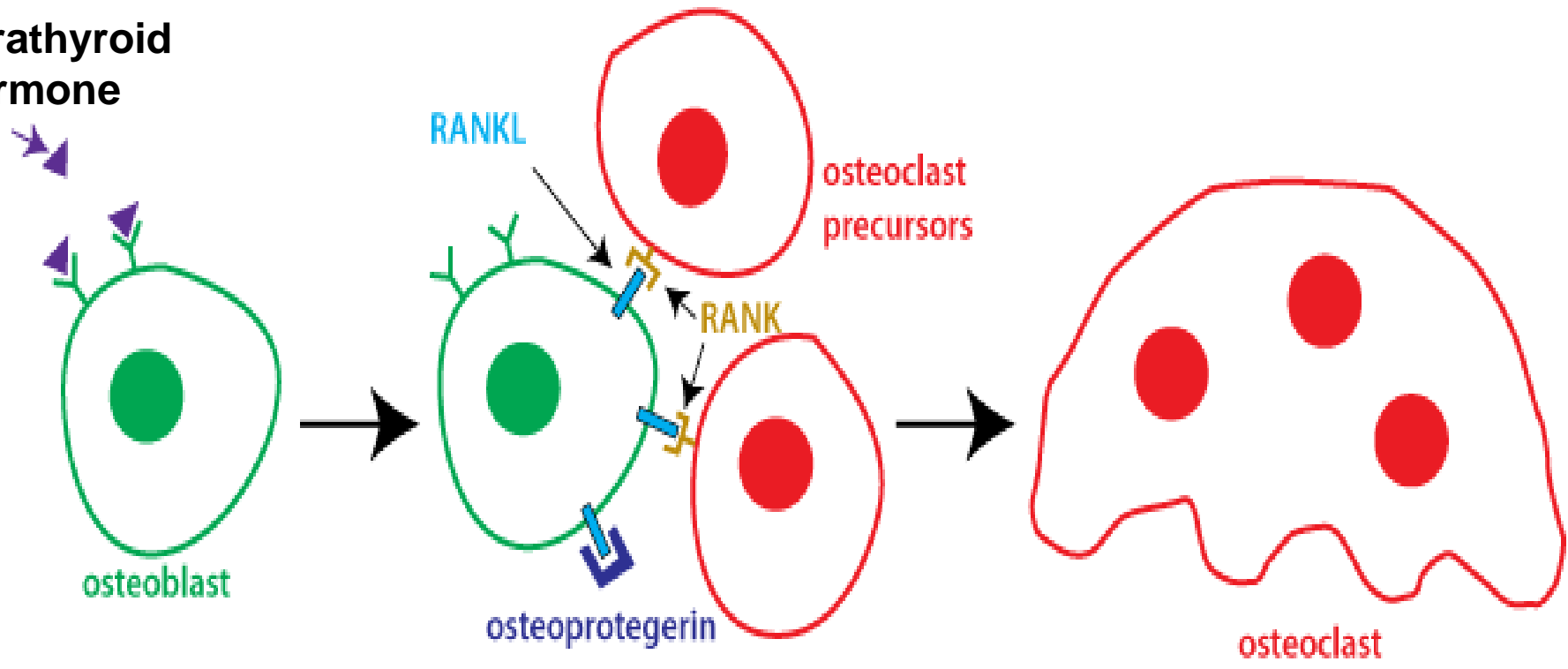


- **Część nieorganiczna**
- rozpuszczanie w niskim pH

- **Anhydraza węglanowa** – tworzenie kwasu węglowego - H_2CO_3 dysocjuje na H^+ i jony dwuwęglanowe – protony do przestrzeni pomiędzy rąbkami i kością, niskie pH

Resorpcja kości stymulowana przez **parathormon** (przytarczycy)

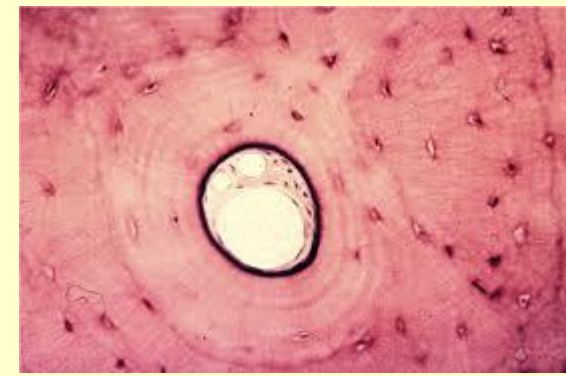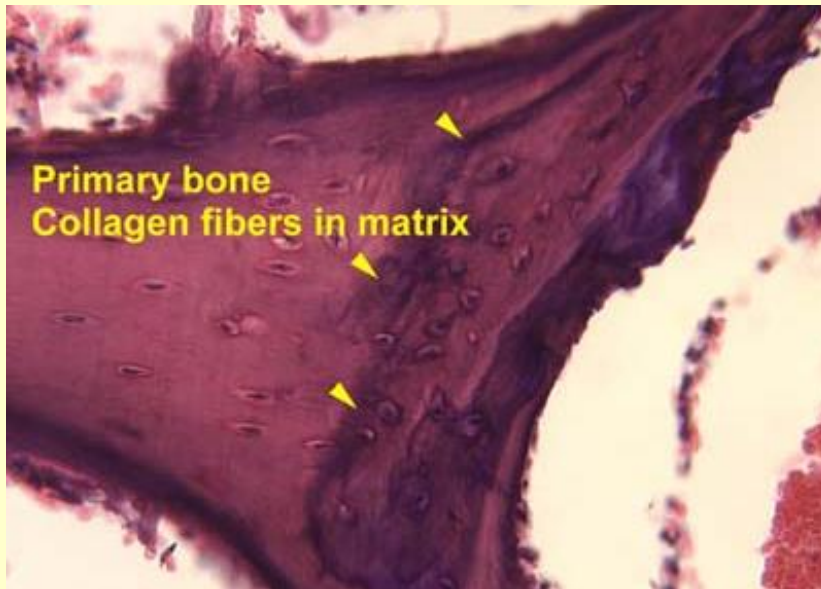
parathyroid hormone



Rodzaje tkanki kostnej

Kość grubowłóknista

- tworzona jako pierwsza w rozwoju (zastępowana przez drobnowłóknistą)
- liczne osteoblasty,
- grube pęczki włókiem kolagenowych
- niska zawartość minerału



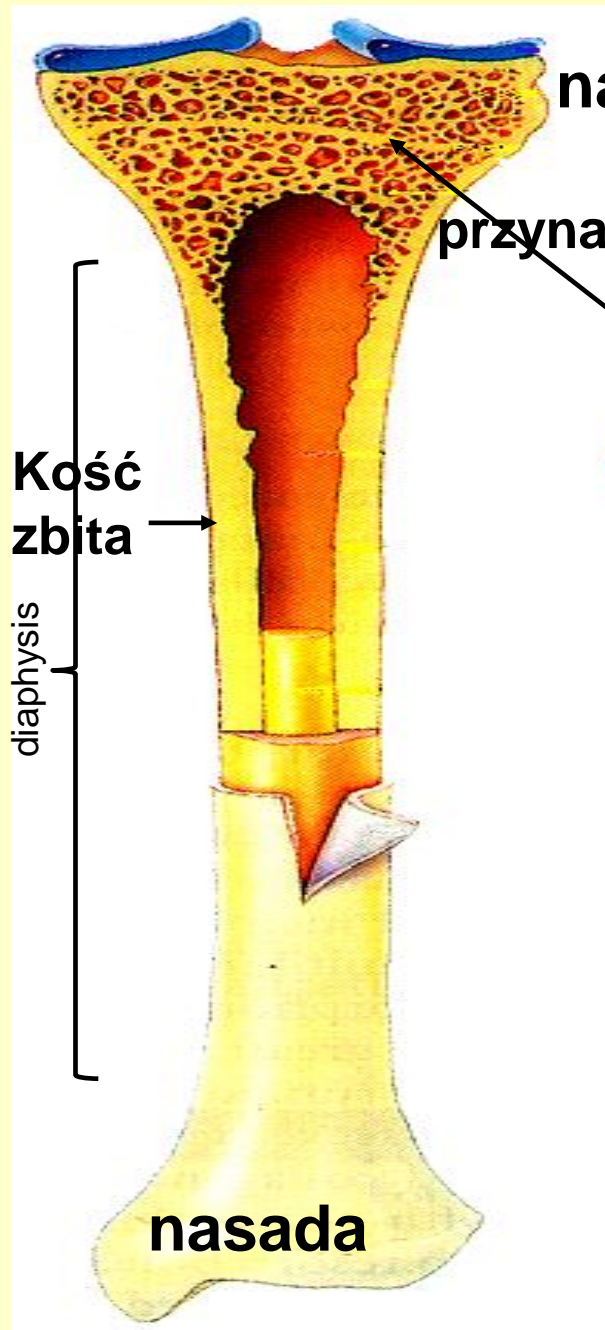
Kość drobnowłóknista

- równoległe, koncentryczne blaszki kostne,
- osteocyty w jamkach
- wysoka zawartość minerału

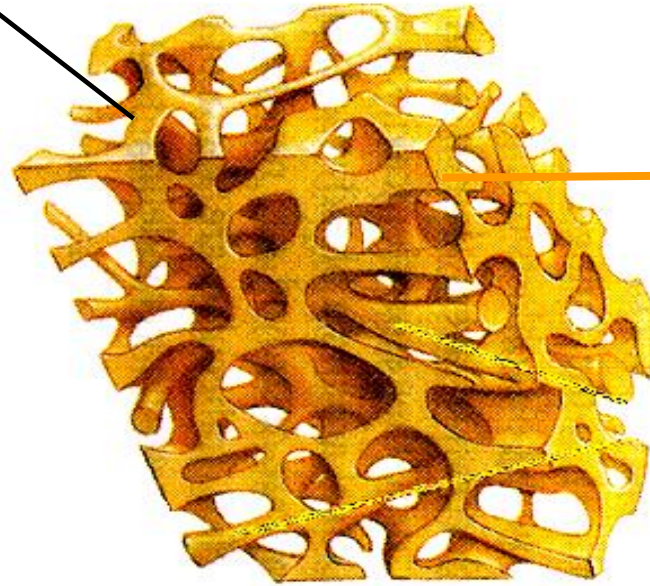
Kość
zbita

Kość gąbczasta


Kość długa



Kość zbita



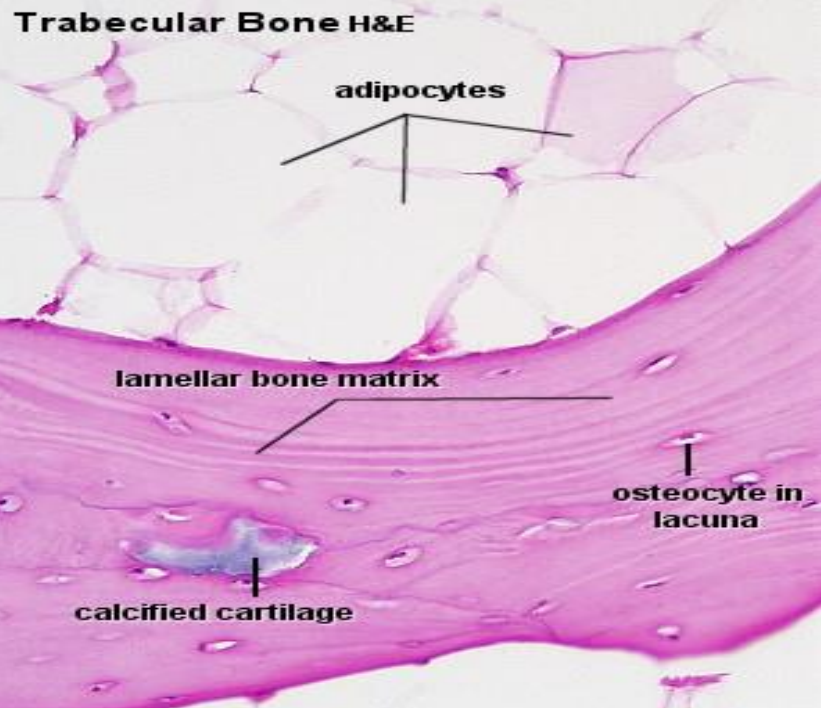
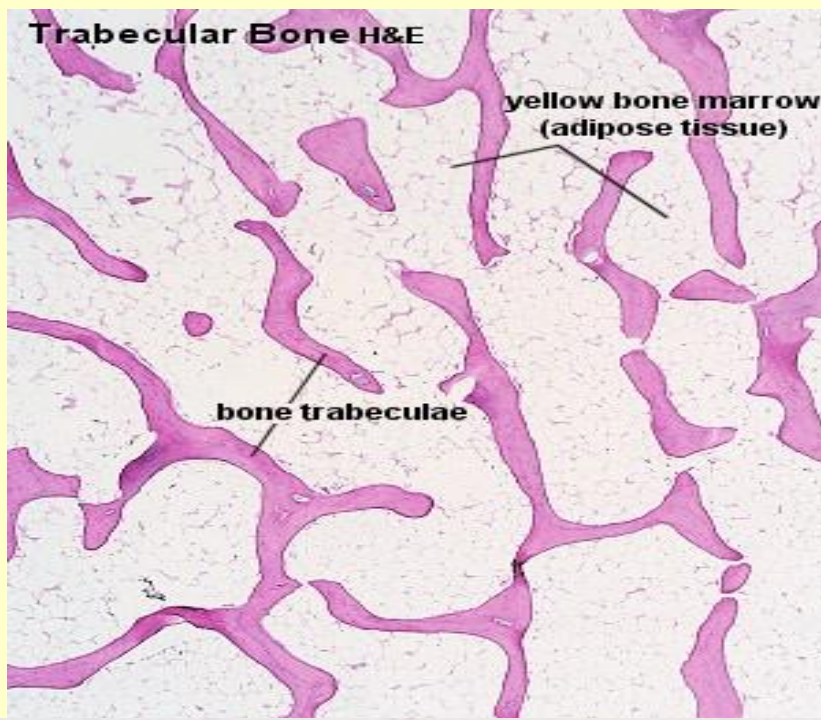
Kość gąbczasta



Kość płaska

Kość gąbczasta – beleczki kostne

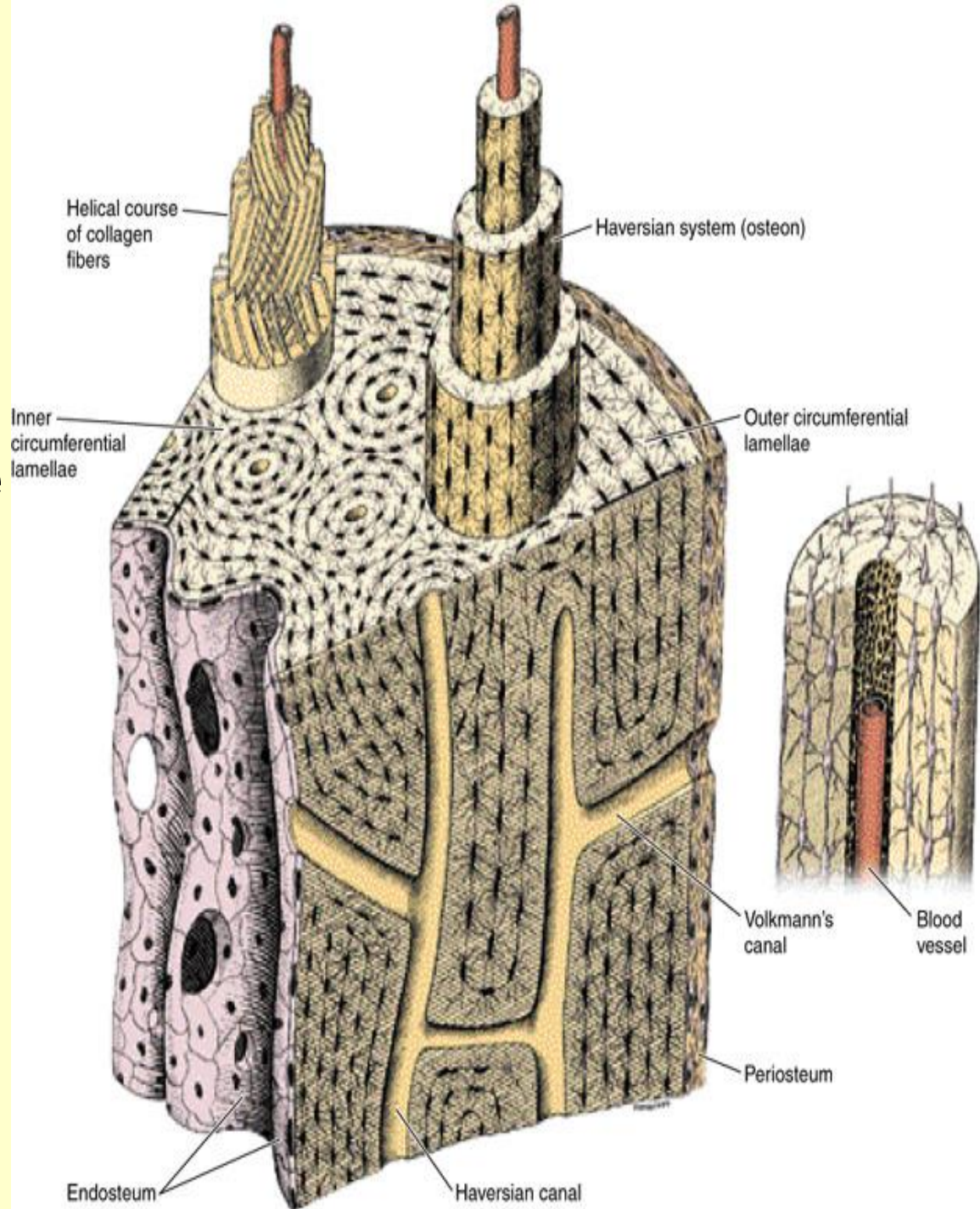
Pomiędzy beleczkami szpik kostny



- osteocyty w jamkach
- beleczki kostne
- **brak systemów Hawersa**

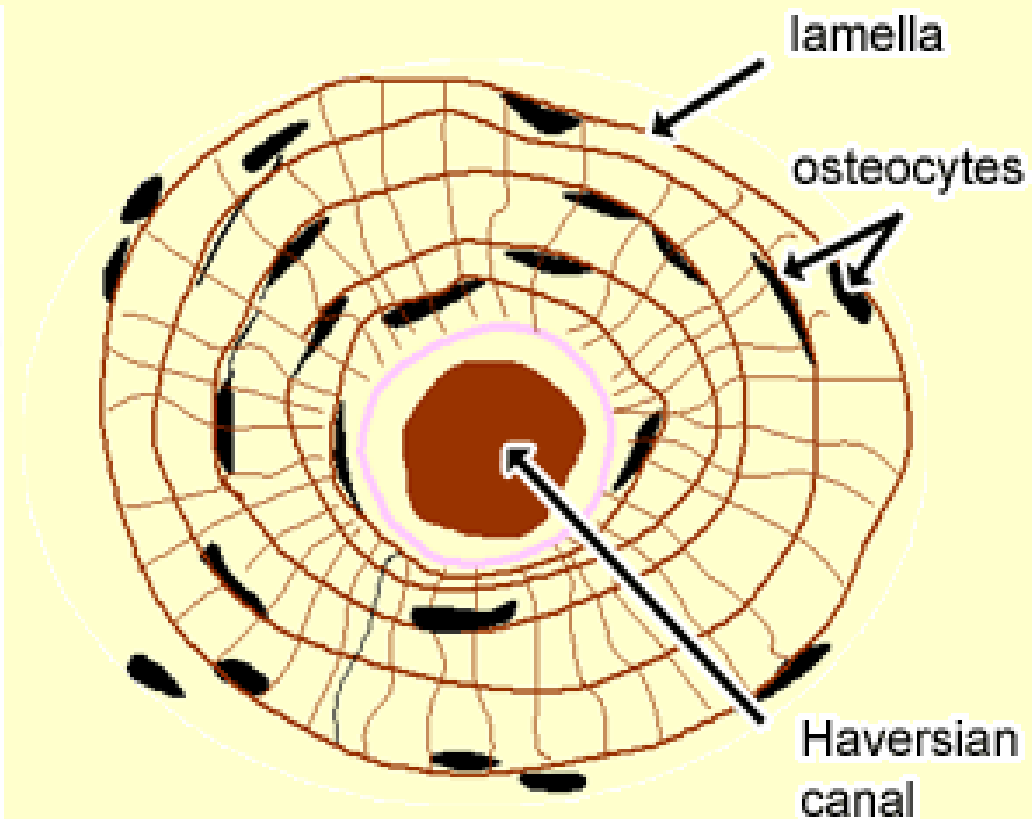
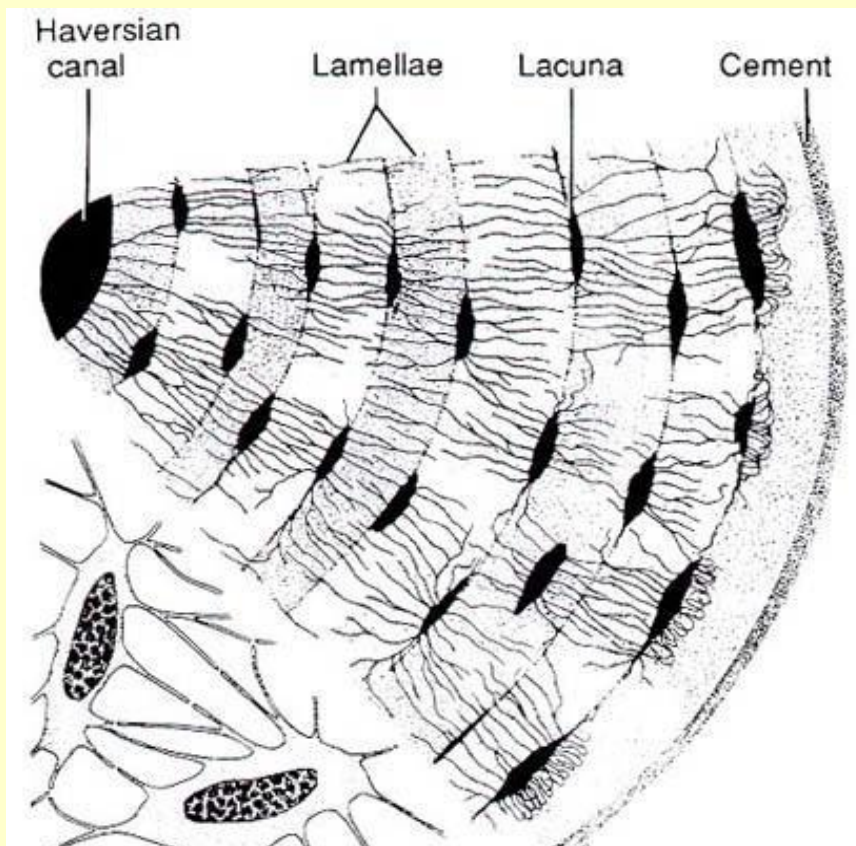
Kość zbita - osteon

1. Białki zewnętrzne
2. Białki wewnętrzne
3. Osteony
(Haversian systems)



HAVERSIAN SYSTEMS (OSTEONS)

System Haversa – koncentrycznie ułożone blaszki kostne wokół kanału Haversa



A Single Osteon

Structures
in the
Central
(Haversian)
canal

Artery with
capillaries

Vein

Nerve fiber

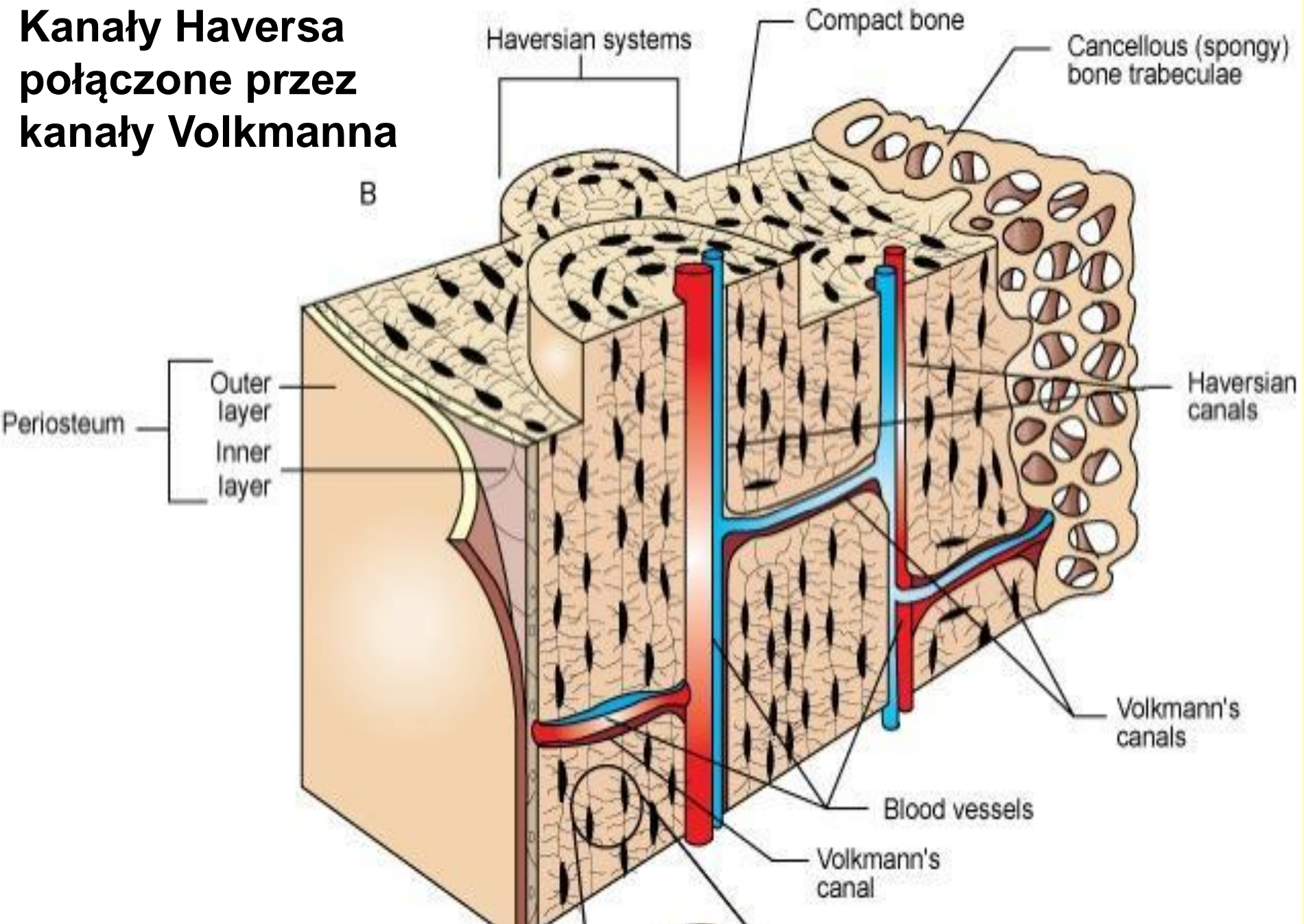
Collagen
fibers and mineral salts
align and run in
opposite
directions from one
layer to the next

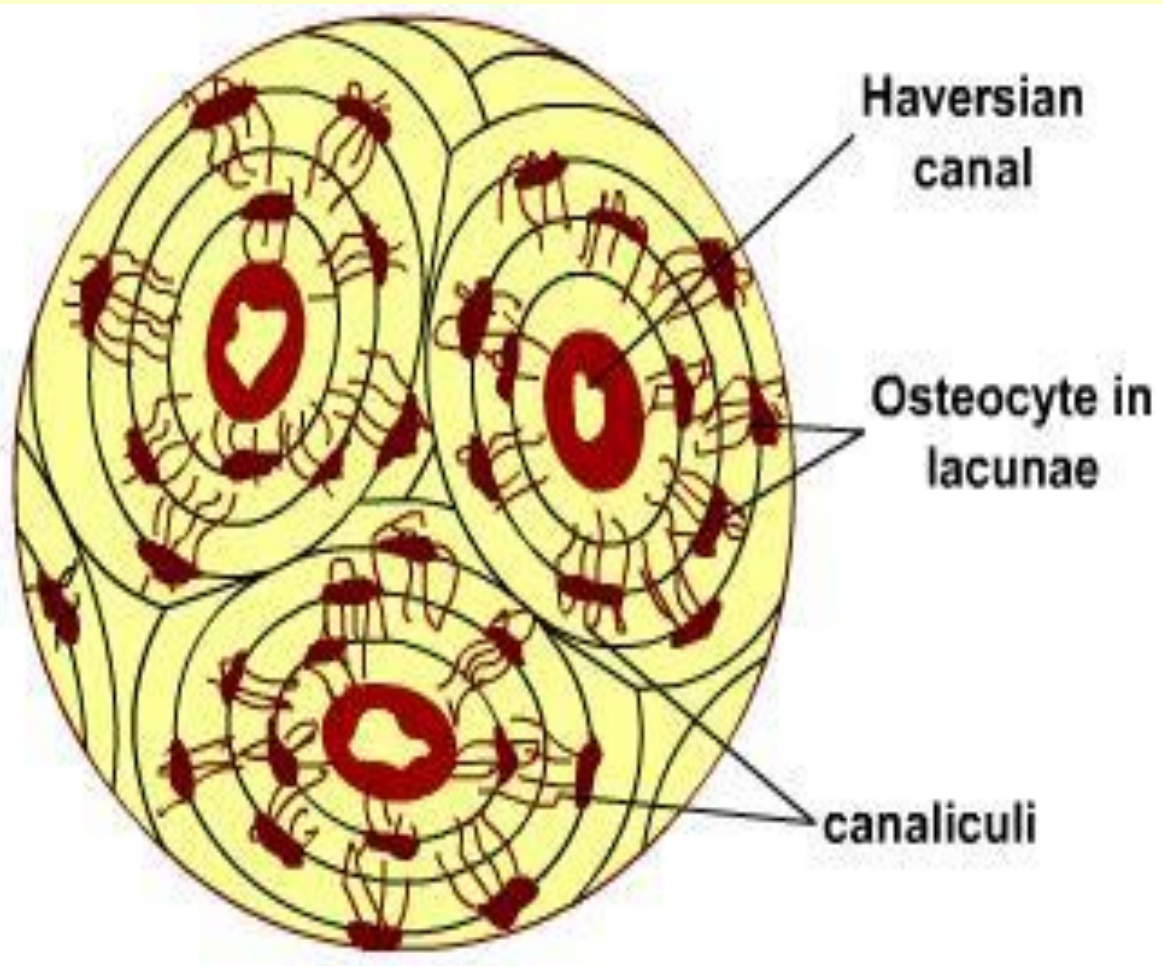
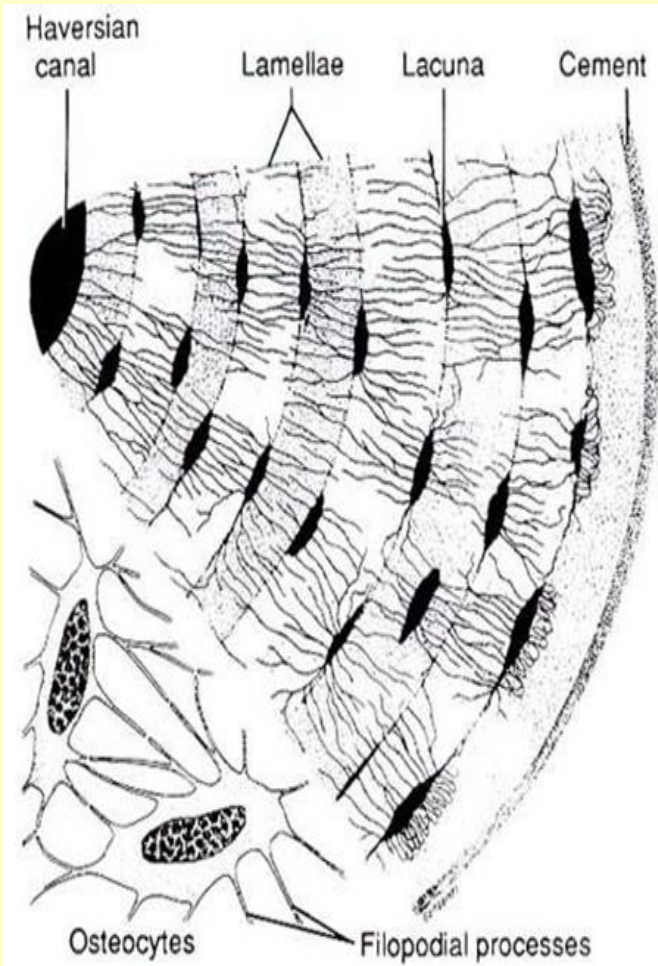
Lamellae –
each tube is a lamella;
Having multiple layers
prevents cracks from
spreading

Resist twisting
force

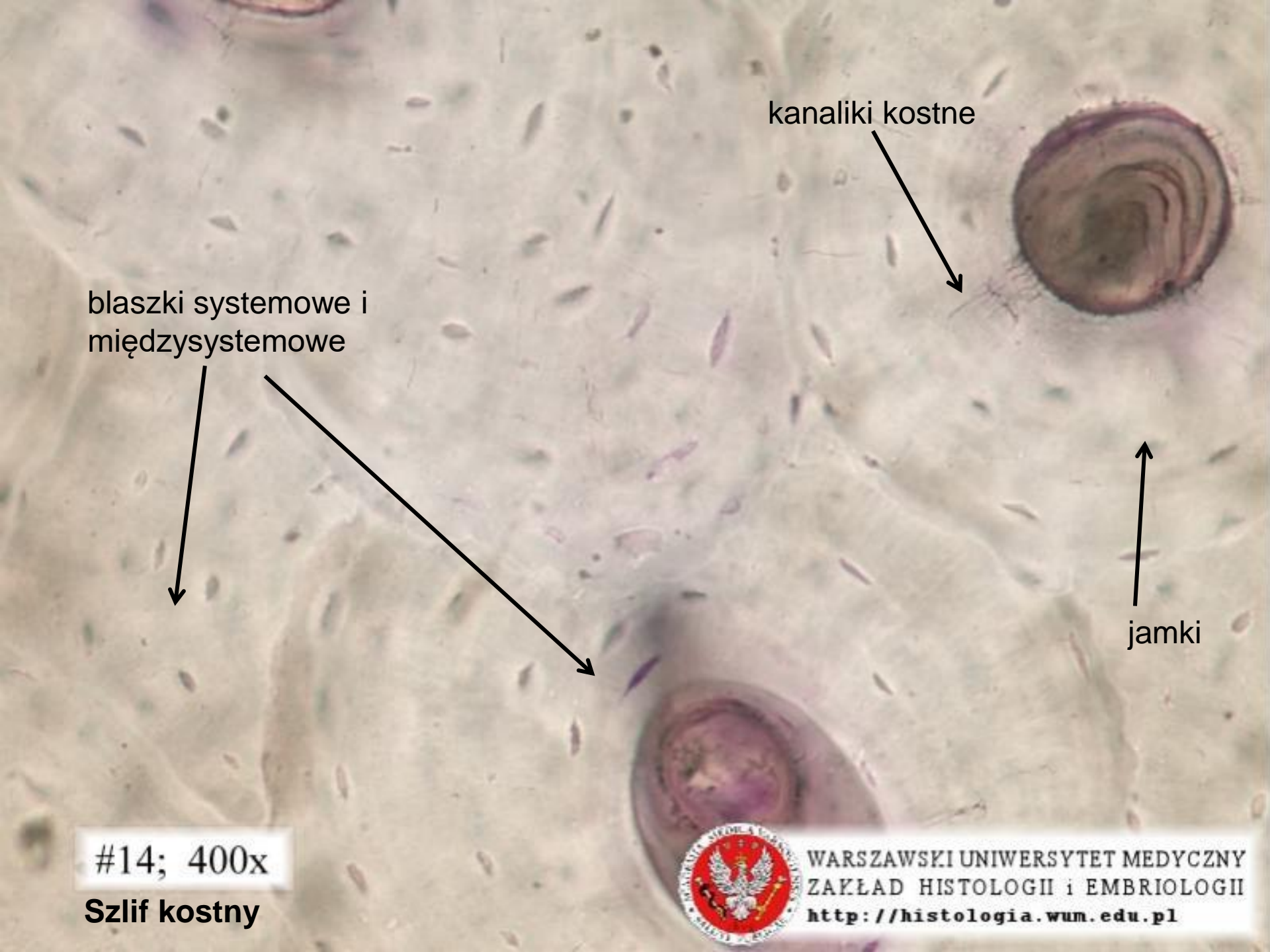


Kanały Haversa połączone przez kanały Volkmanna






- Wypustki osteocytów w kanalikach kostnych (**gap junctions**) - transport jonów i substancji odżywczych



kanaliki kostne



blaszki systemowe i
międzysystemowe



jamki

#14; 400x
Szlif kostny

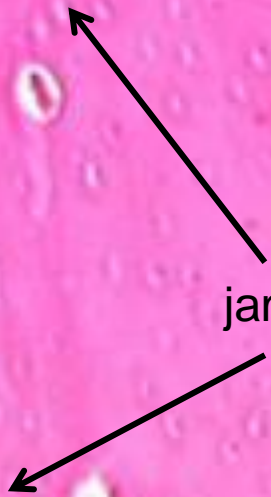

WARSZAWSKI UNIWERSYTET MEDYCZNY
ZAKŁAD HISTOLOGII i EMBRIOLOGII
<http://histologia.wum.edu.pl>

Kanał Haversa



jamki



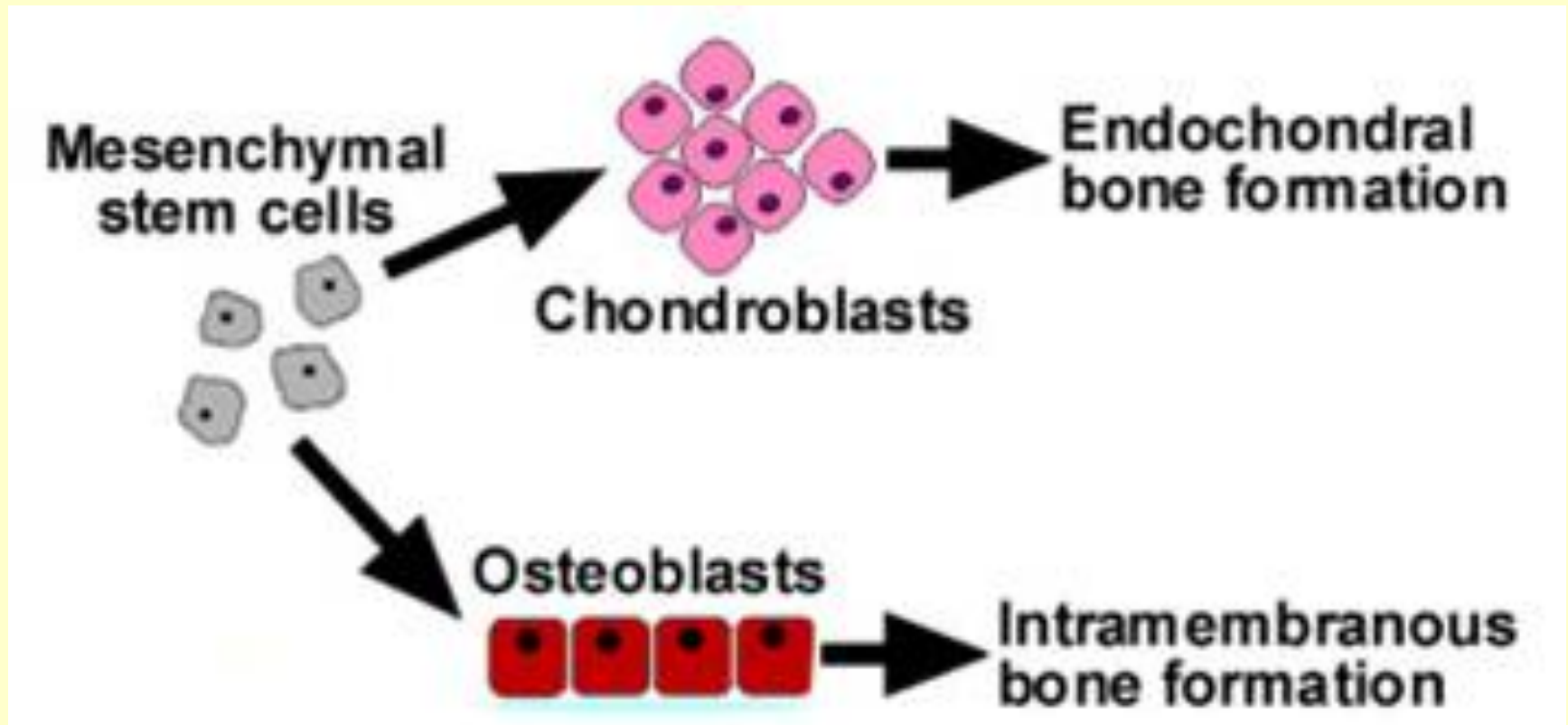
Slide 16
Kość odwapniona

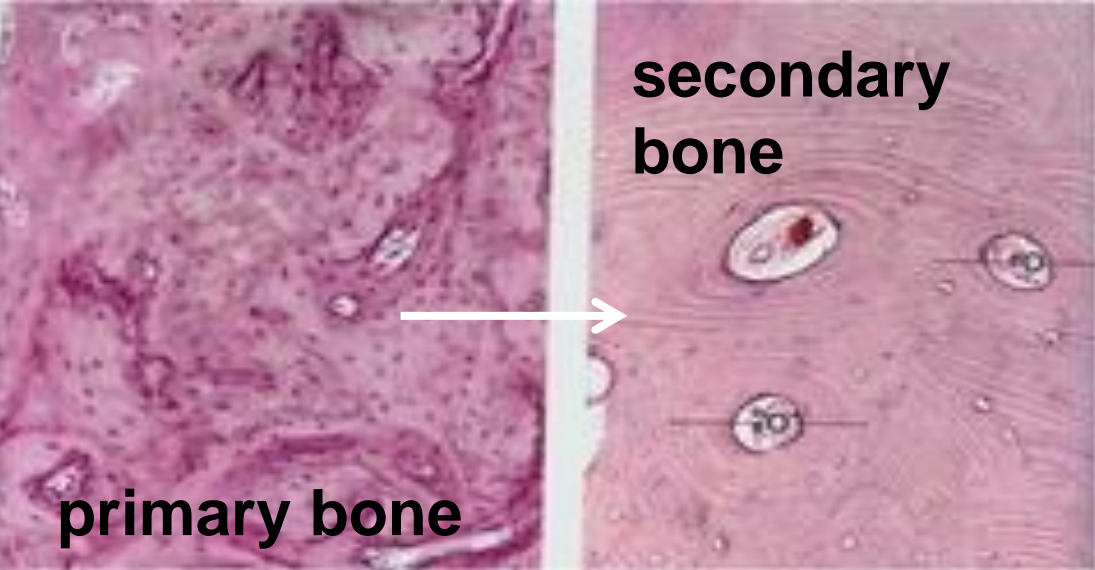
Kostnienie na podłożu mezenchymatycznym (błoniastym)

- kości płaskie
- tkanka mezenchymatyczna

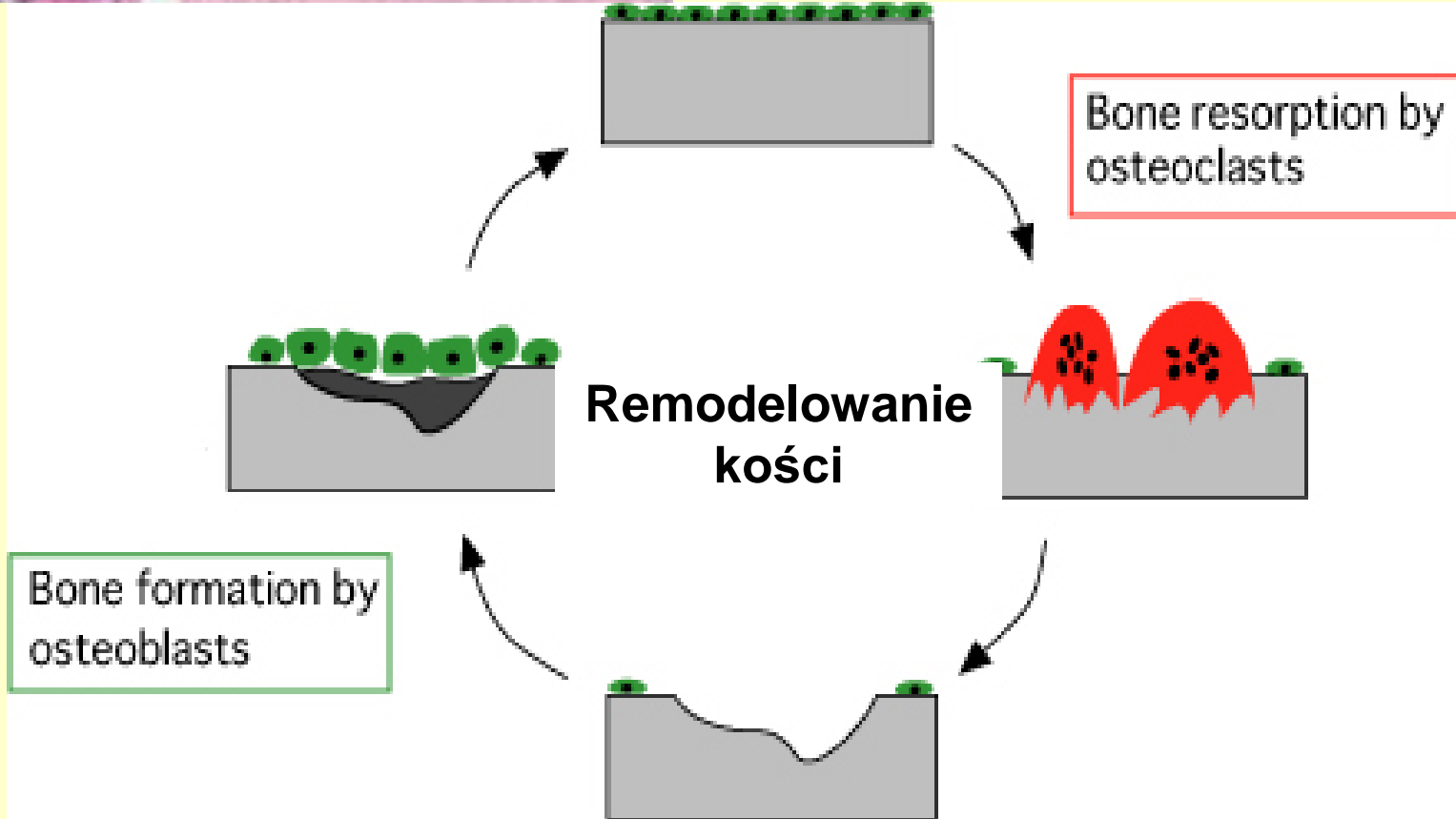
Kostnienie na podłożu chrzęstnym

- kości długie
- model chrzęstny

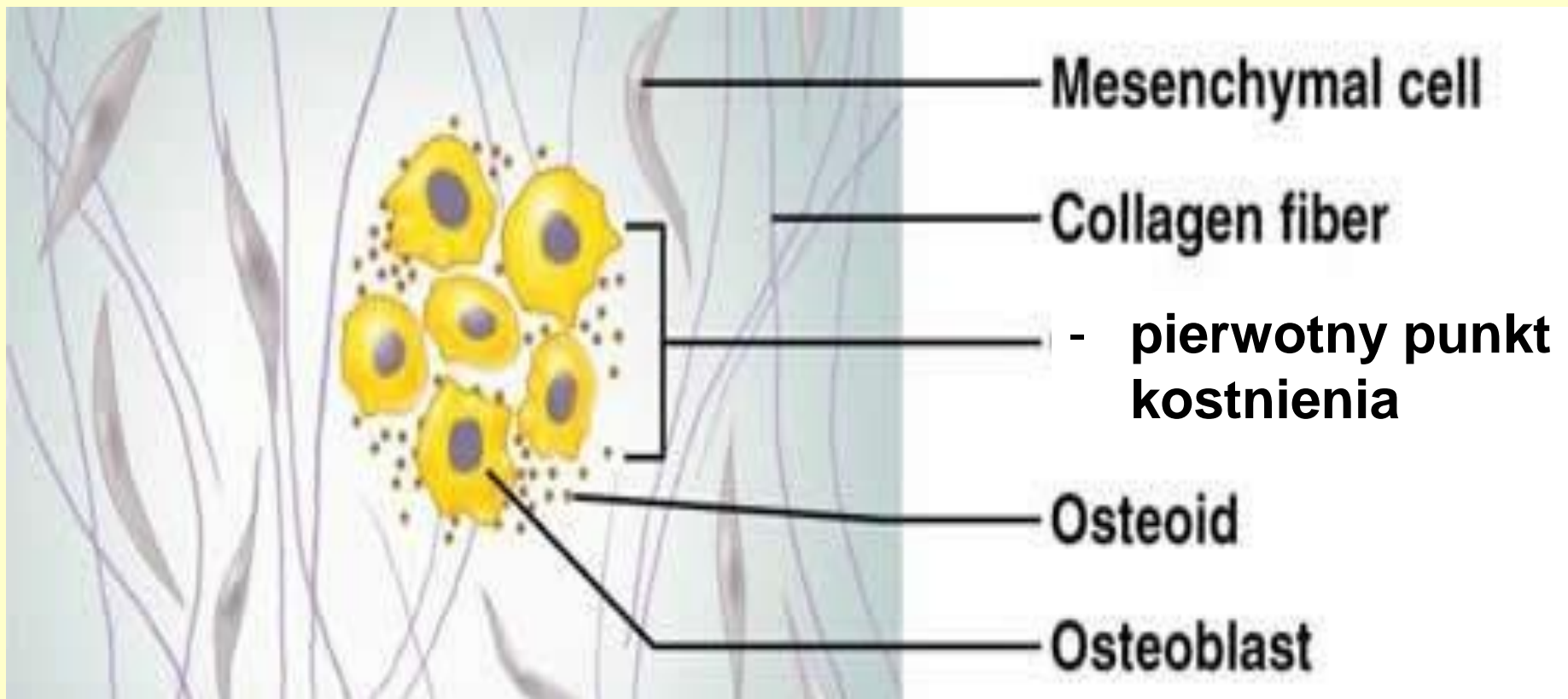




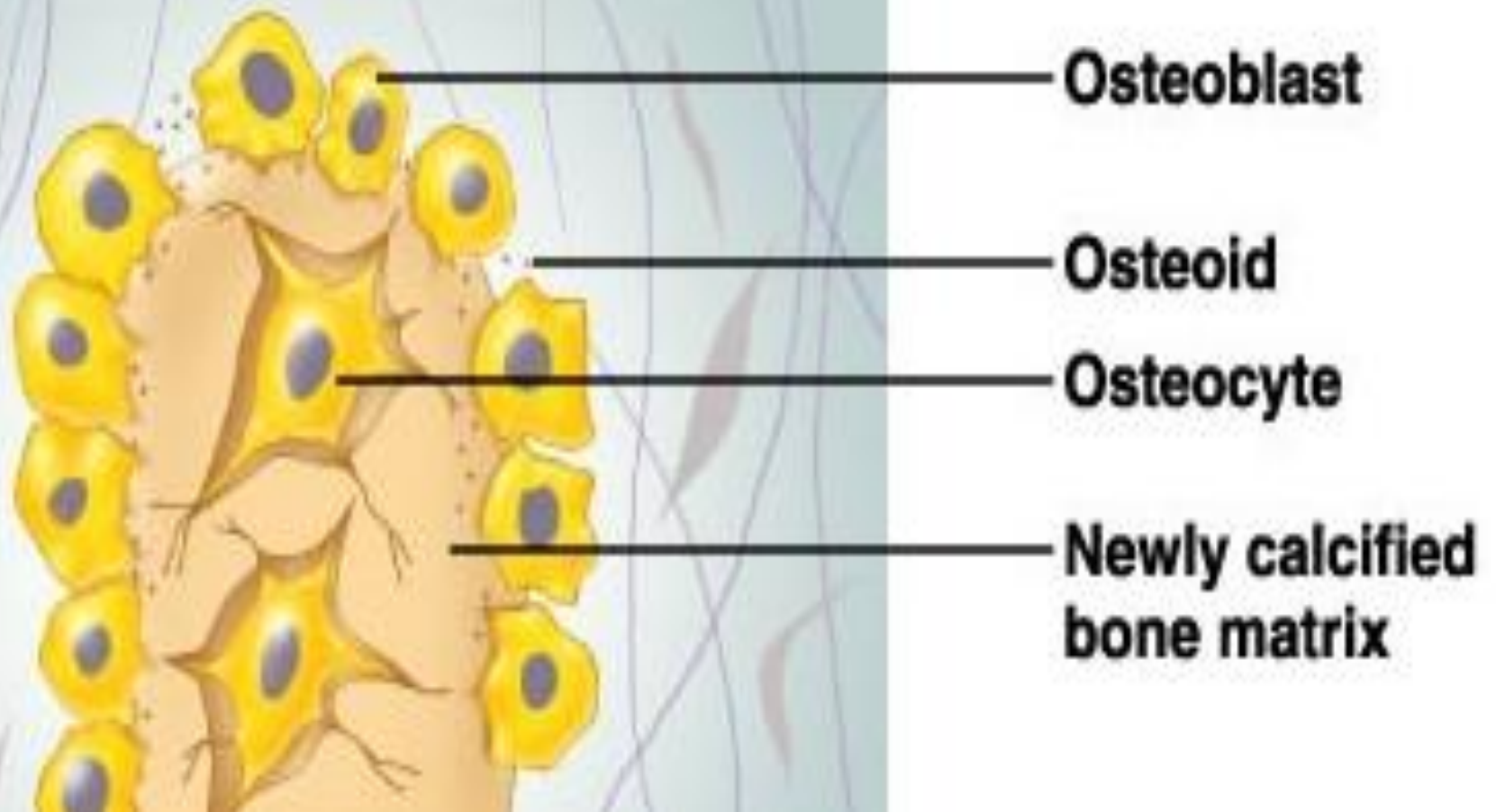
Najpierw kość grubowłóknista – przebudowa do drobnowłóknistej



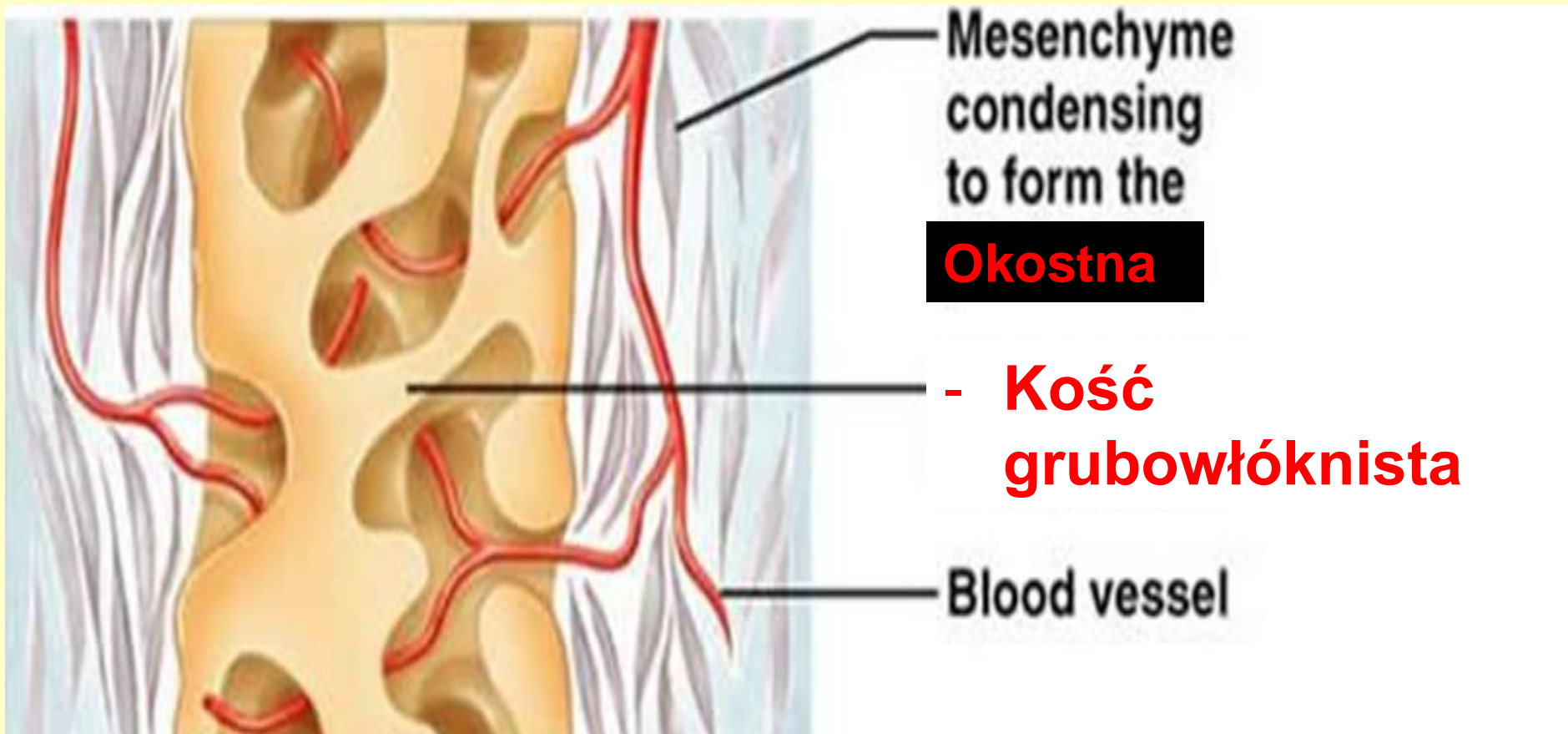
Kostnienie na podłożu mezenchymatycznym (błoniastym) - komórki mezenchymy różnicują w osteoblasty (bone morphogenetic protein (BMP 2,4,6) i TGF β - Transforming growth factor beta - produkują macierz (osteoid) – pierwotny punkt kostnienia



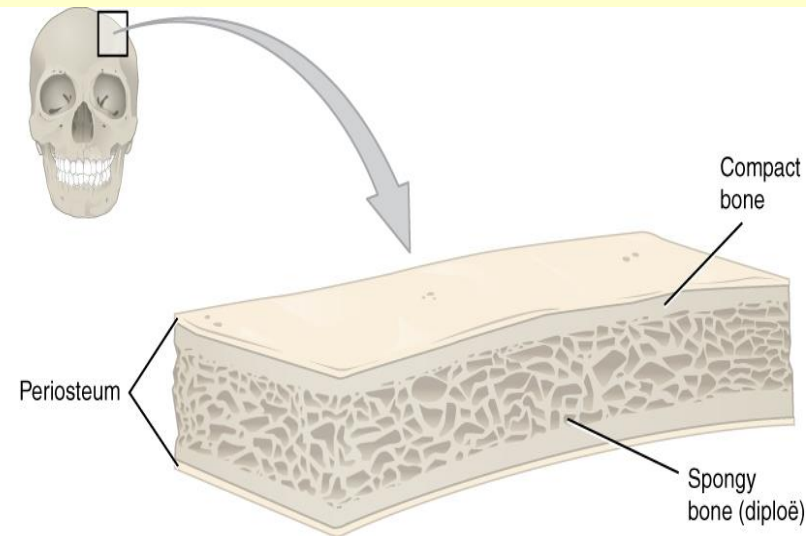
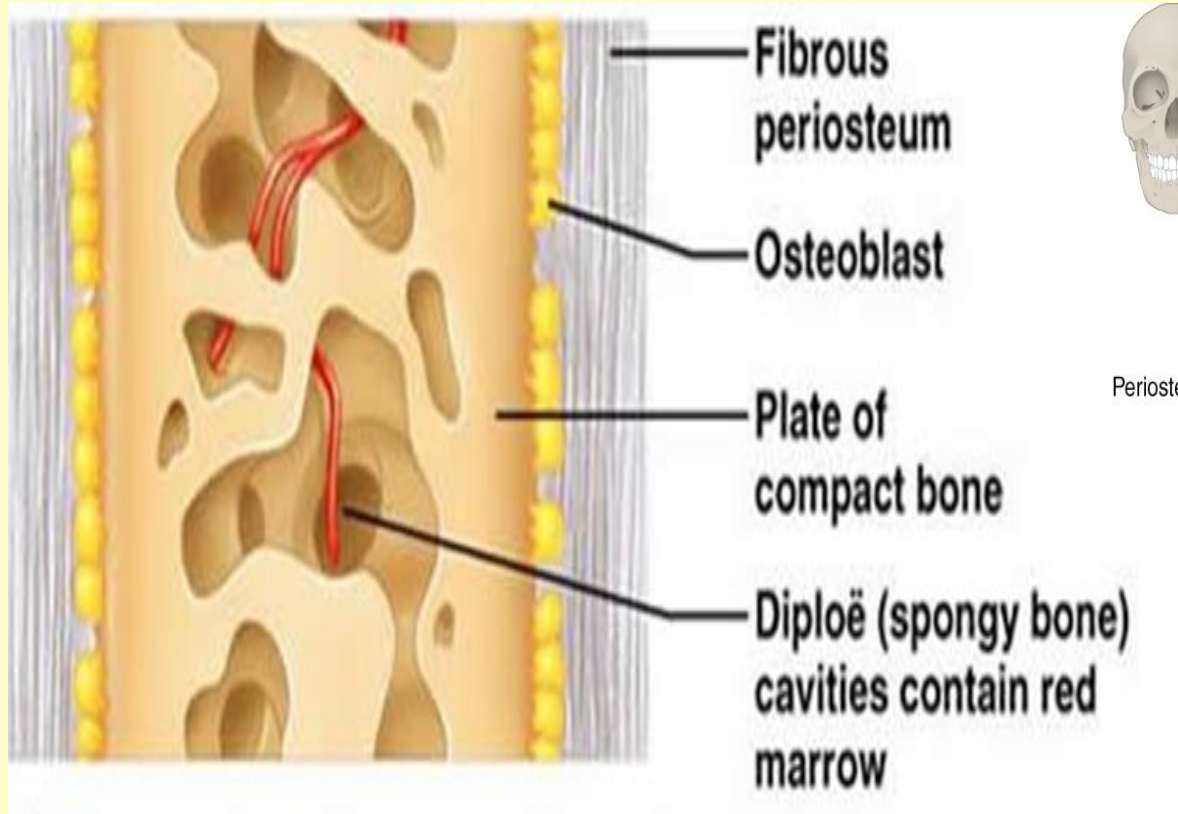
- wapnienie osteoidu - osteoblasty - osteocyty

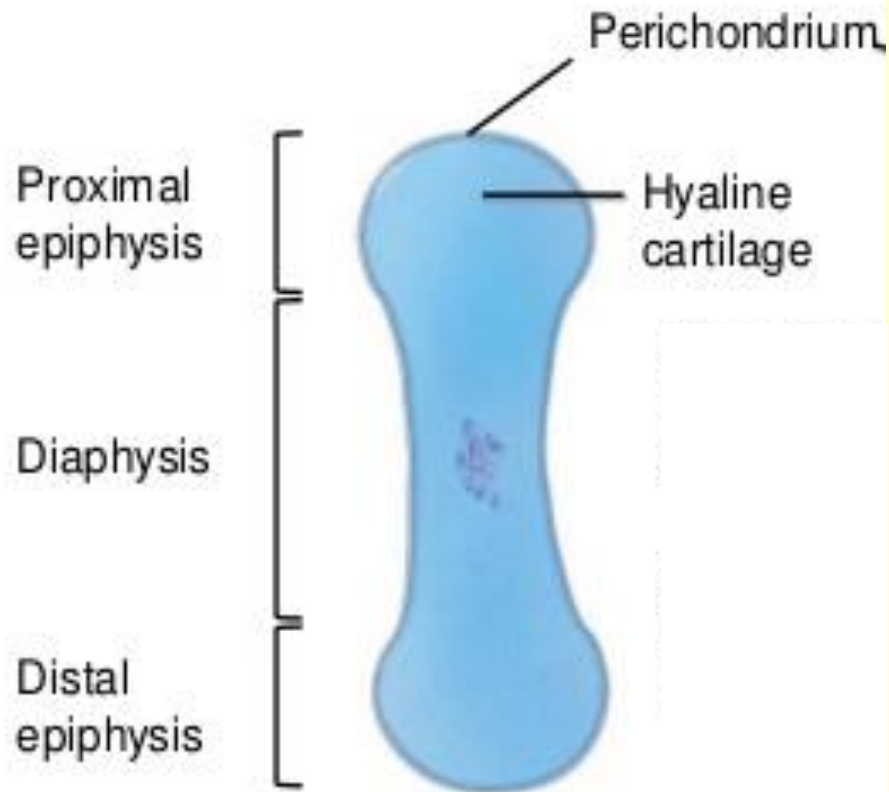


- **system beleczek** – kość grubowłóknista
- wnikanie naczyń krwionośnych
- komórki mezenchymatyczne tworzą **okostną**



- przebudowa kości grubowłóknistej w drobnowłóknistą
- pomiędzy beleczkami – **szpik kostny**
- zewnętrzna i wewnętrzna warstwa - **kość zbita**
pomiędzy (diploë) – **kość gąbczasta**



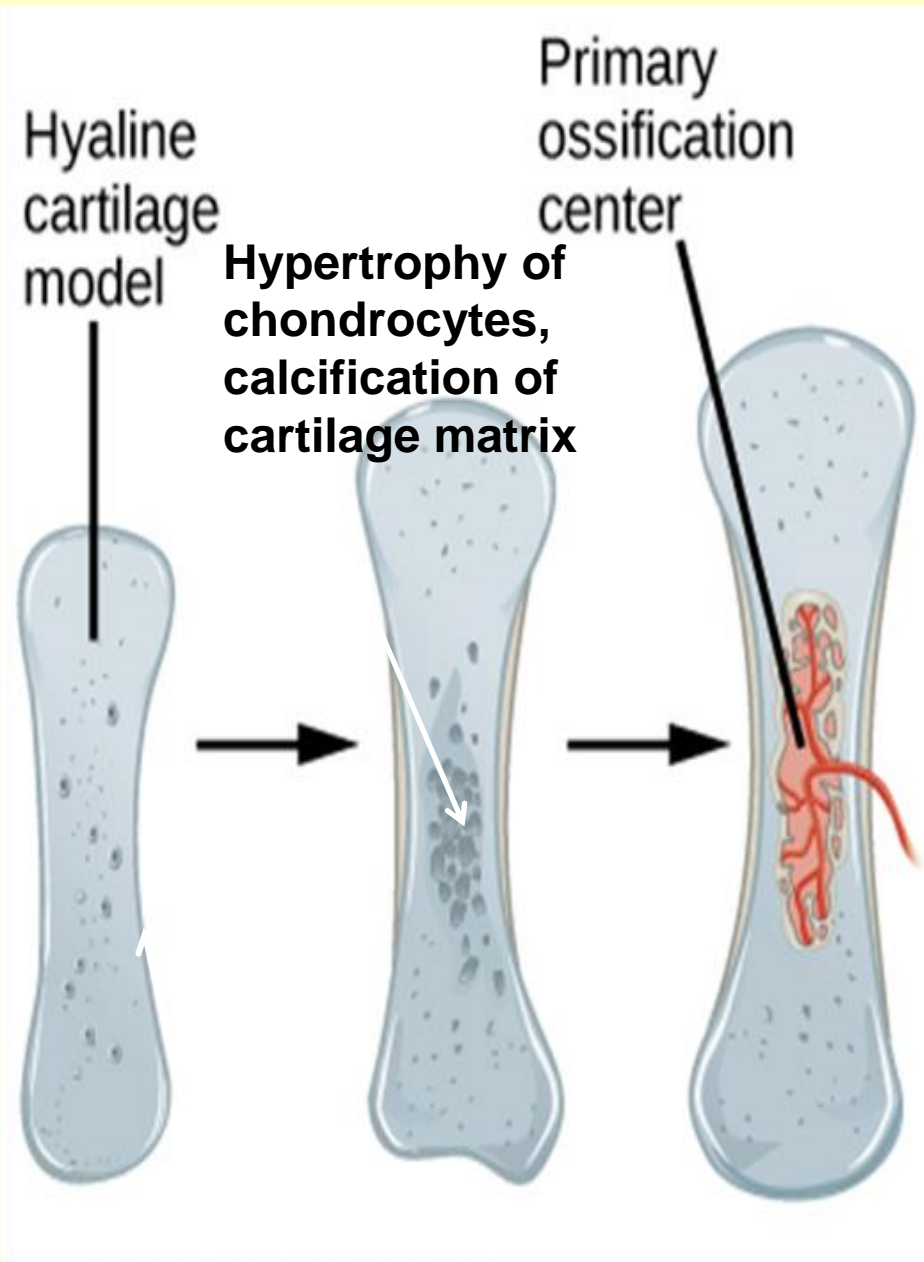


- 1 Development of cartilage model: mesenchymal cells develop into chondroblasts, which form the cartilage model.

Kostnienie na podłożu chrzęstnym

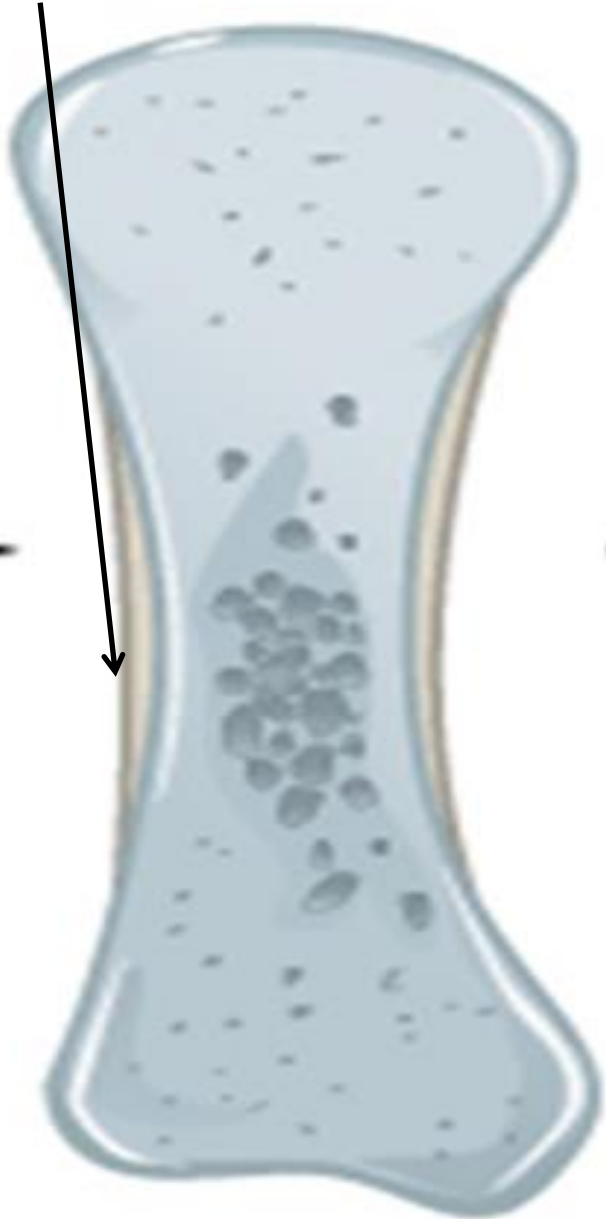
- model chrzęstny kości
 - wzrost śródchrzęstny i odochrzęstnowy

Pierwotny punkt kostnienia



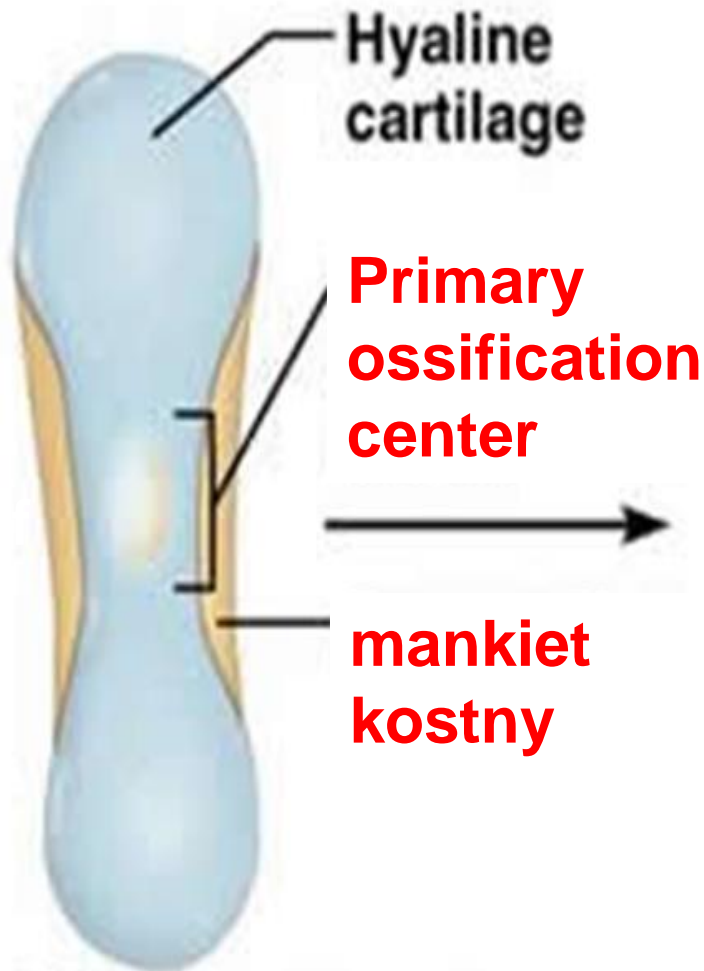
- **Hypertrofia chondrocytów**
- Kolagen typu X, akumulacja glikogenu (energia)
- **Wapnienie macierzy chrzęstnej.**

ochrzęstna



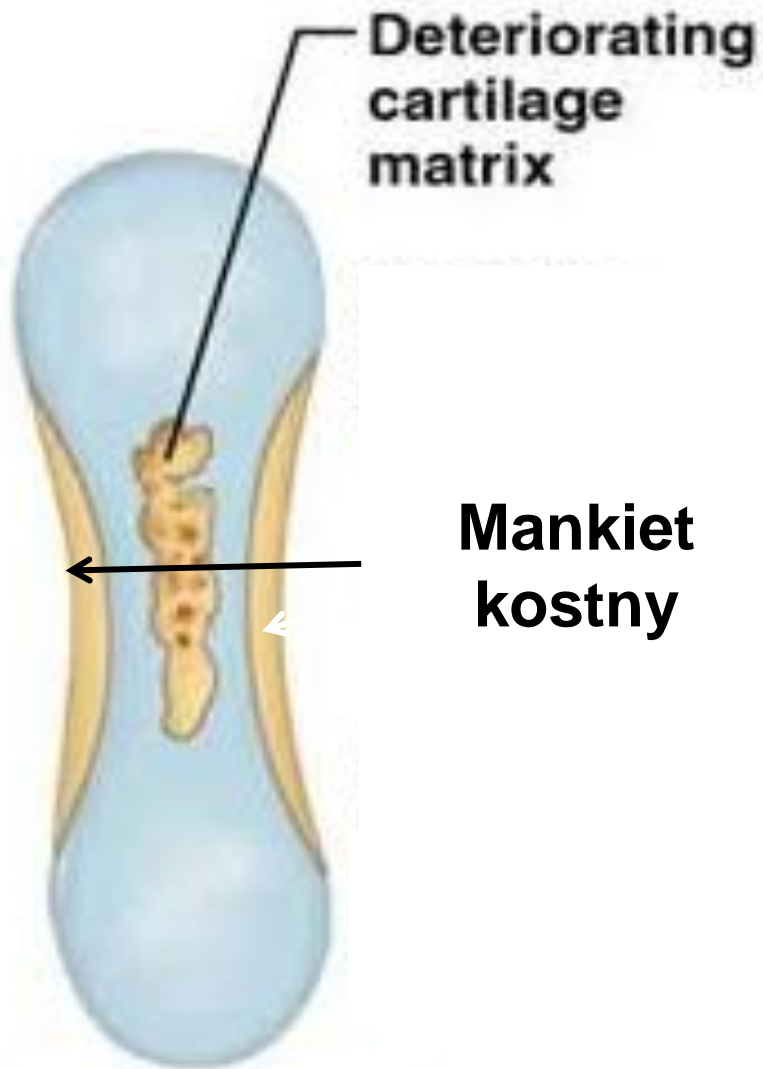
Kostnienie na podłożu chrzęstnym

- Komórki ochrzęstnej –
komórki osteoprogenitorowe -
osteoblasty (**VEGF** - Vascular
endothelial growth factor) -



① Formation of bone collar around hyaline cartilage model.

- Osteoblasty macierz kostna – **mankiet kostny** (ochrzęstna - okostna)
- **mankiet kostny** powstaje na podłożu błoniastym
- wzrost kości na szerokość.

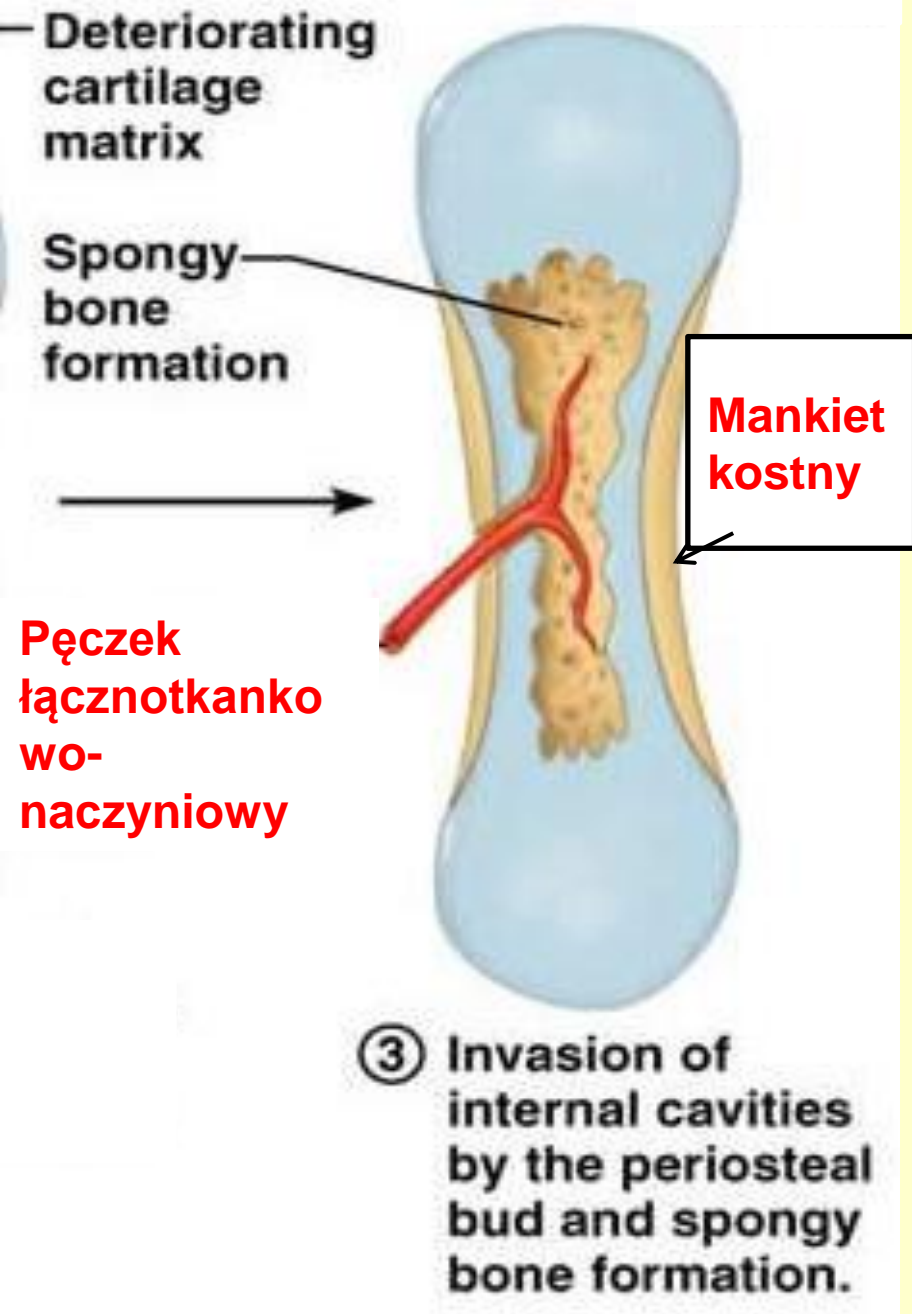


**Deteriorating
cartilage
matrix**

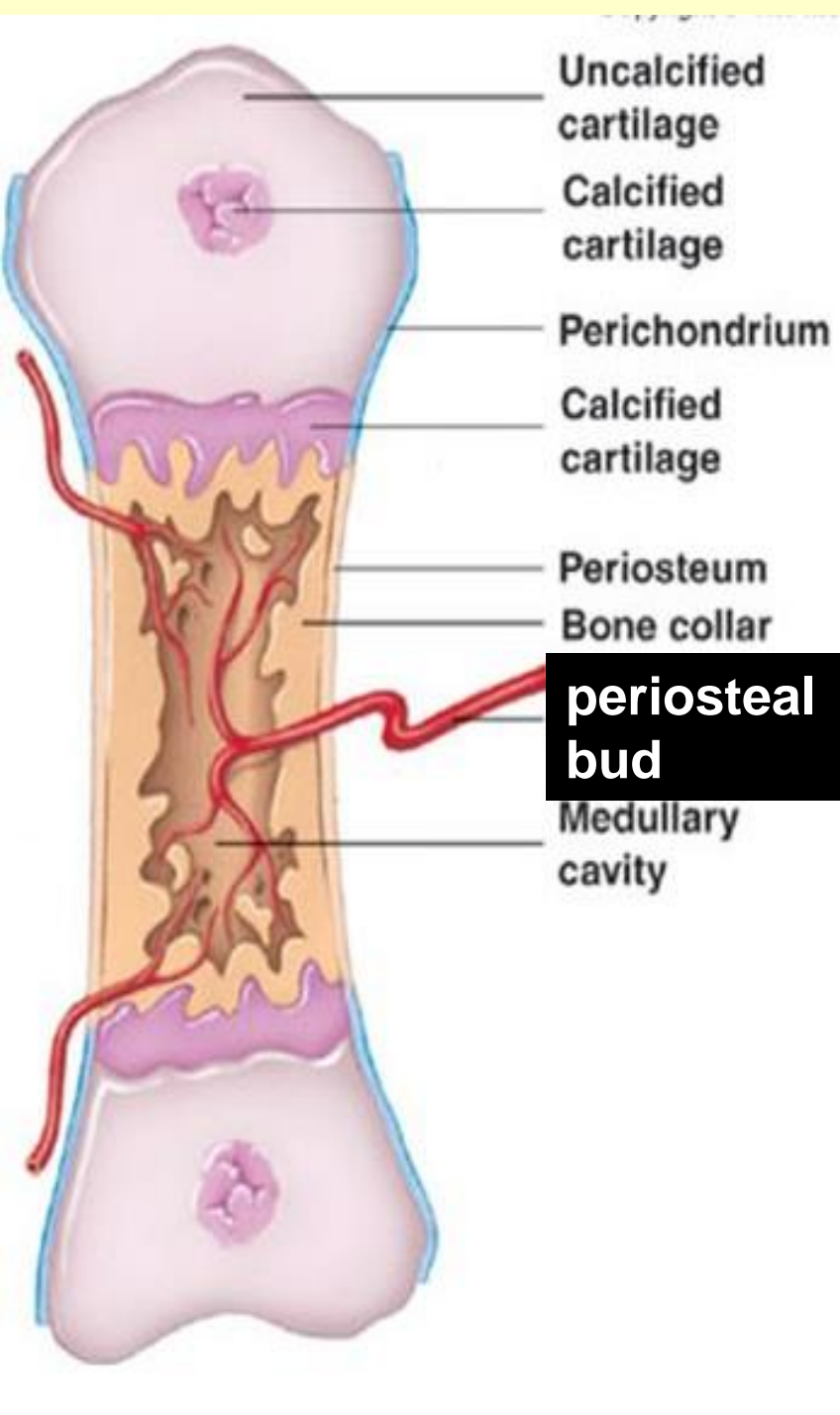
**Mankiet
kostny**

- Mankiet kostny –
zahamowana dyfuzja
substancji odżywczych –
chondrocyty giną
- Puste jamki łączą się
tworząc jamę szpikową

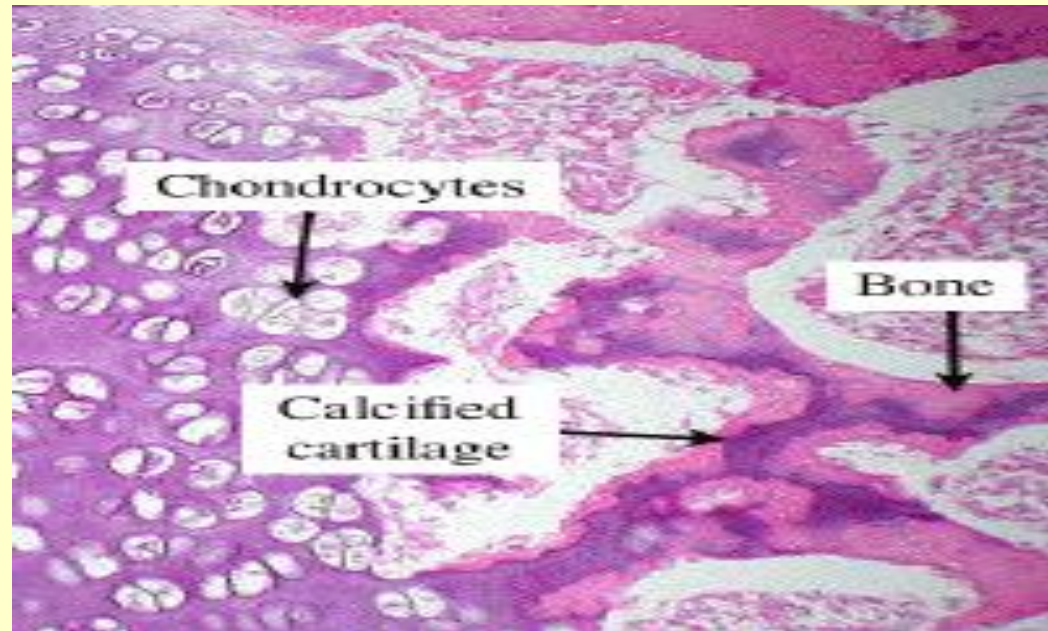
② **Cavitation of
the hyaline carti-
lage within the
cartilage model.**

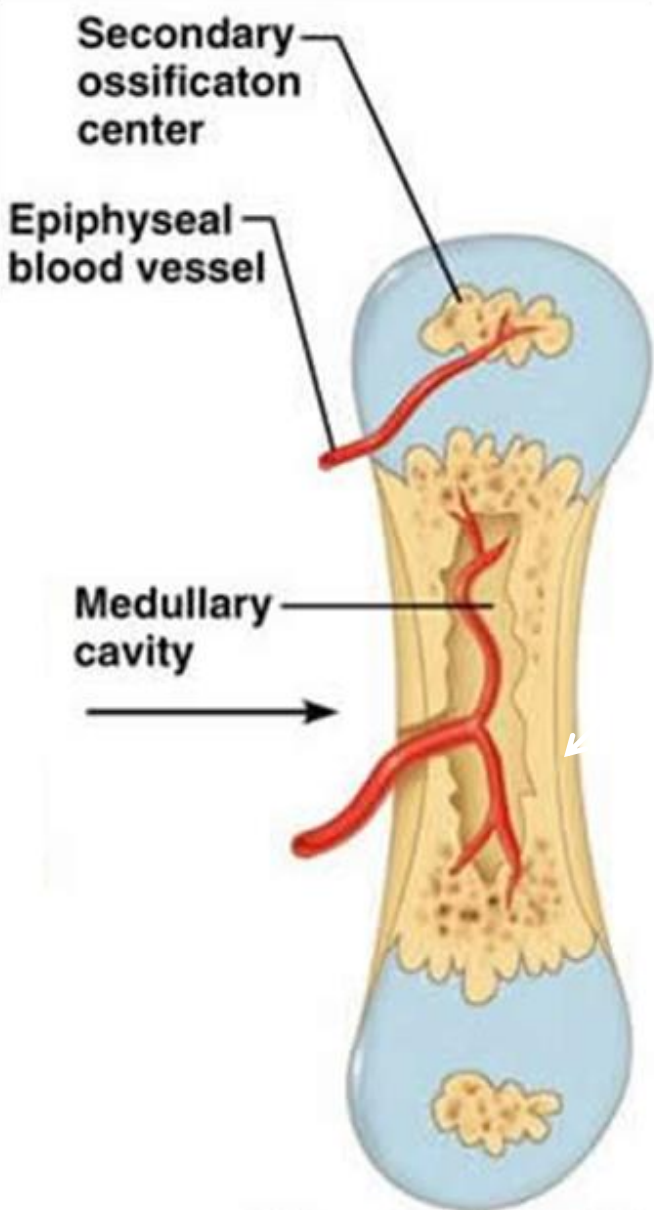


- **Osteoklasty** (z komórek mezenchymy) otwory w mankiecie kostnym.
- **Pęczek łącznotkankowo-naczyniowy** (osteoprogenitorowe i hematopoetyczne komórki)



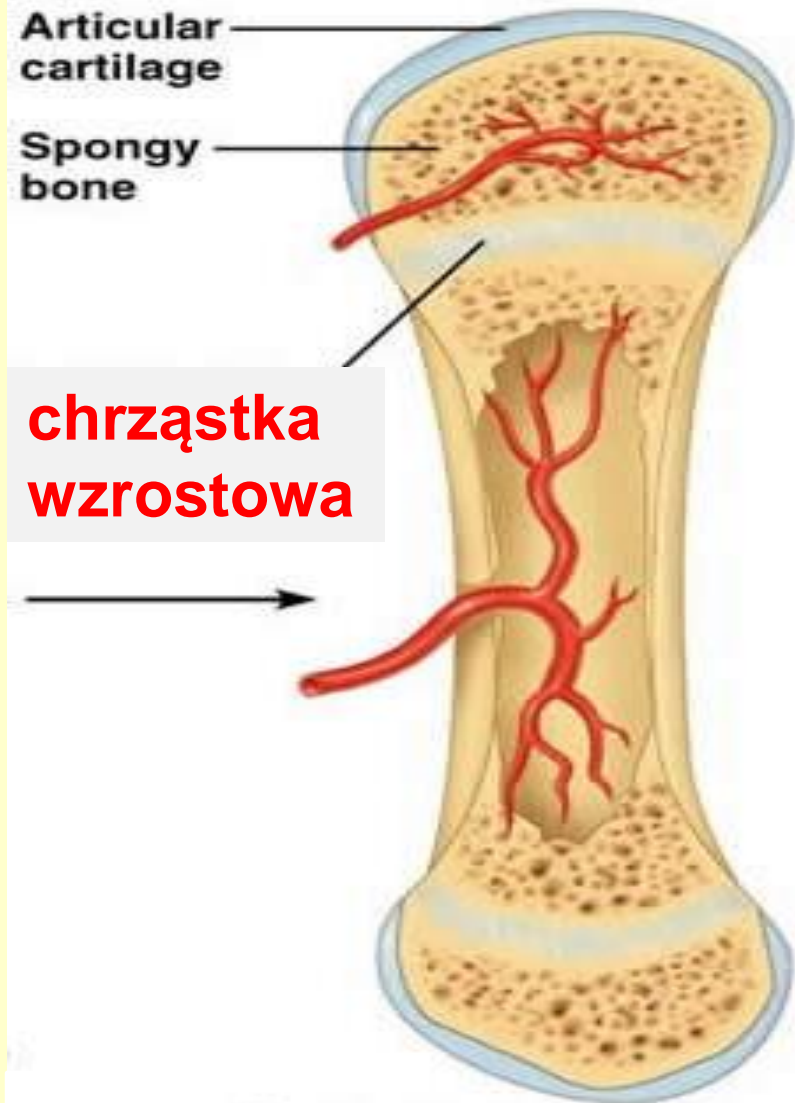- Komórki osteoprogenitorowe - **osteoblasty** – macierz kostna na powierzchni zwapniałej chrząstki (**calcified cartilage/calcified bone complexes**).





Wtórne punkty kostnienia w nasadach:

- **Brak mankietu kostnego**

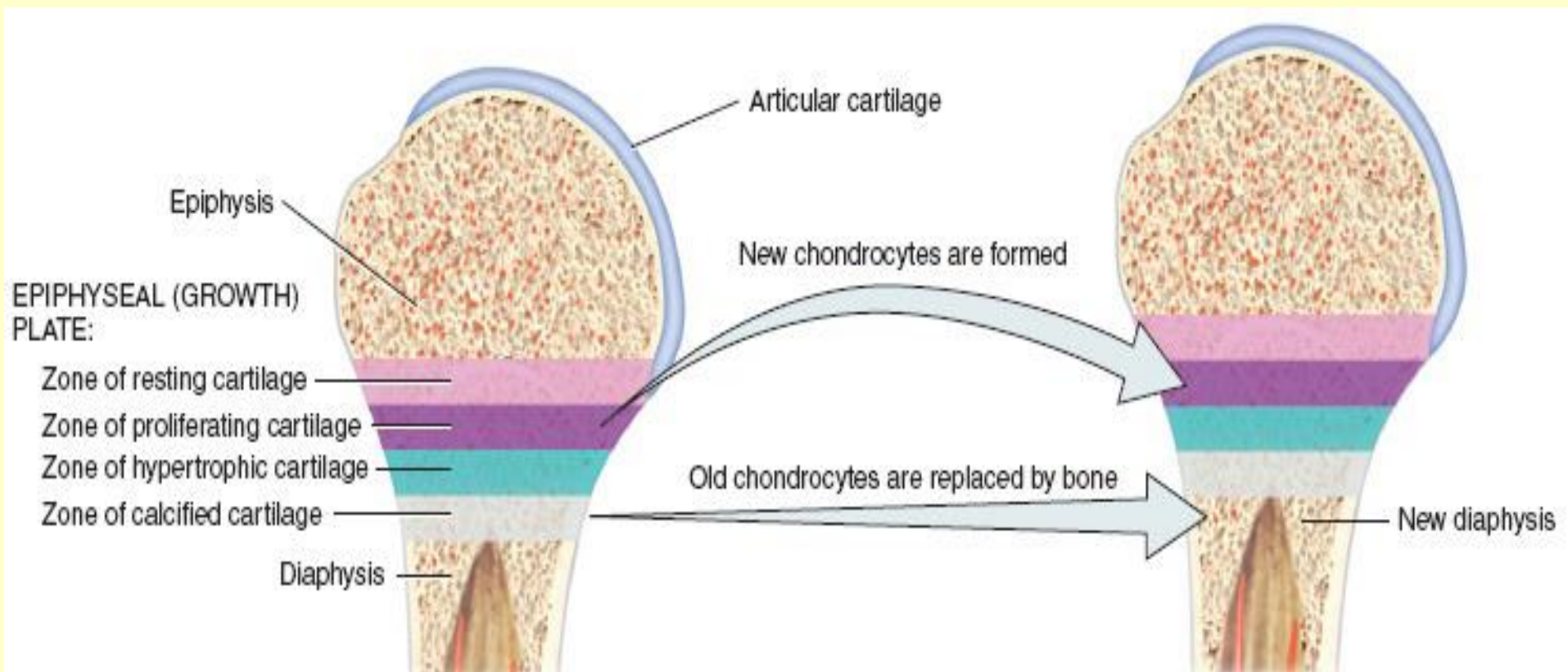


⑤ Ossification of the epiphyses; when completed, hyaline cartilage remains only in the epiphyseal plates and articular cartilages.

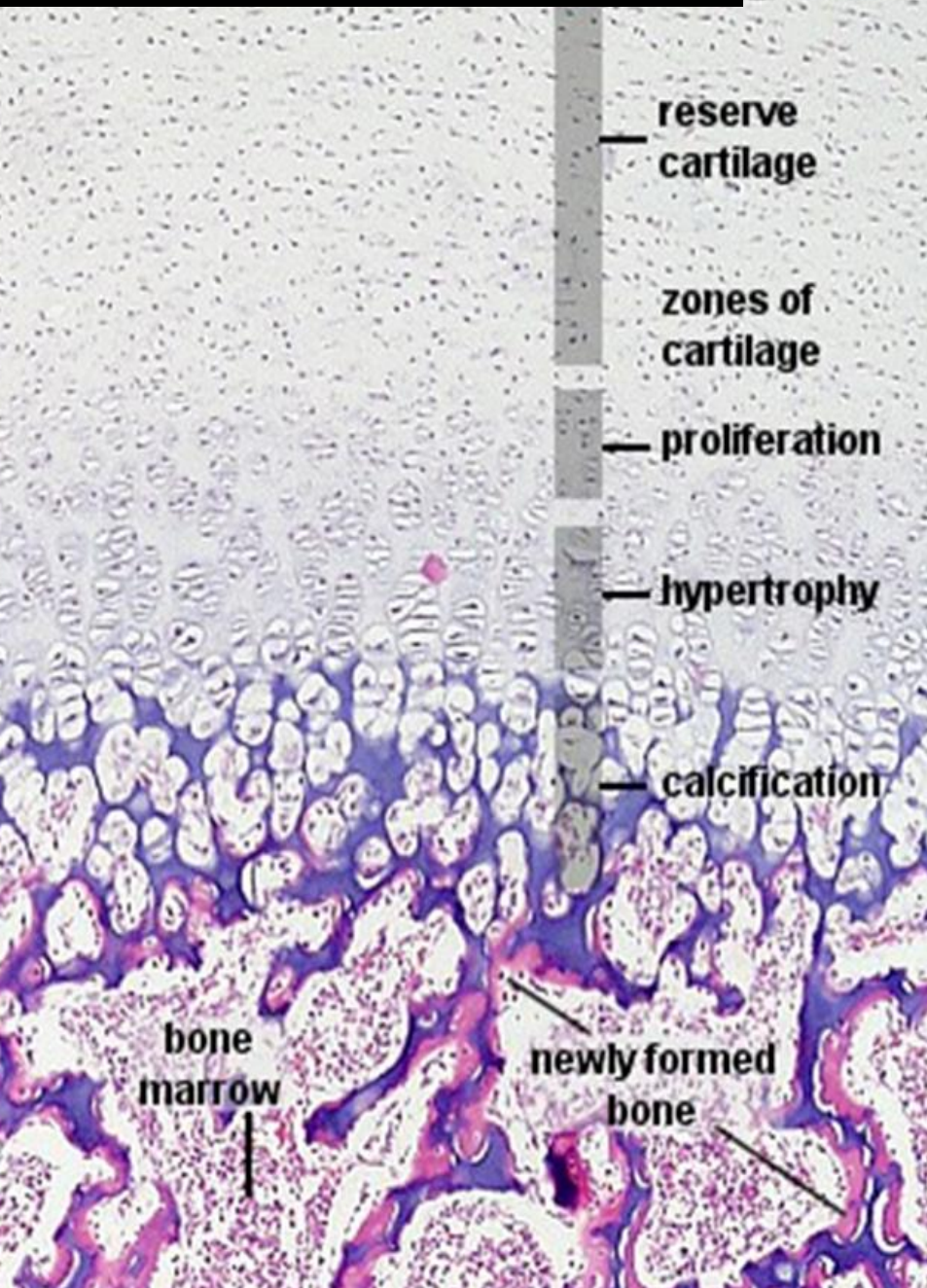
- Chrząstka w nasadach i trzonie stopniowa zastępowana przez kość – pomiędzy **chrząstka wzrostowa**

chrząstka wzrostowa – wzrost kości na długość

- Chrząstka spoczynkowa
- Strefa proliferacji
- Strefa hipertrofi
- Strefa wapnienia

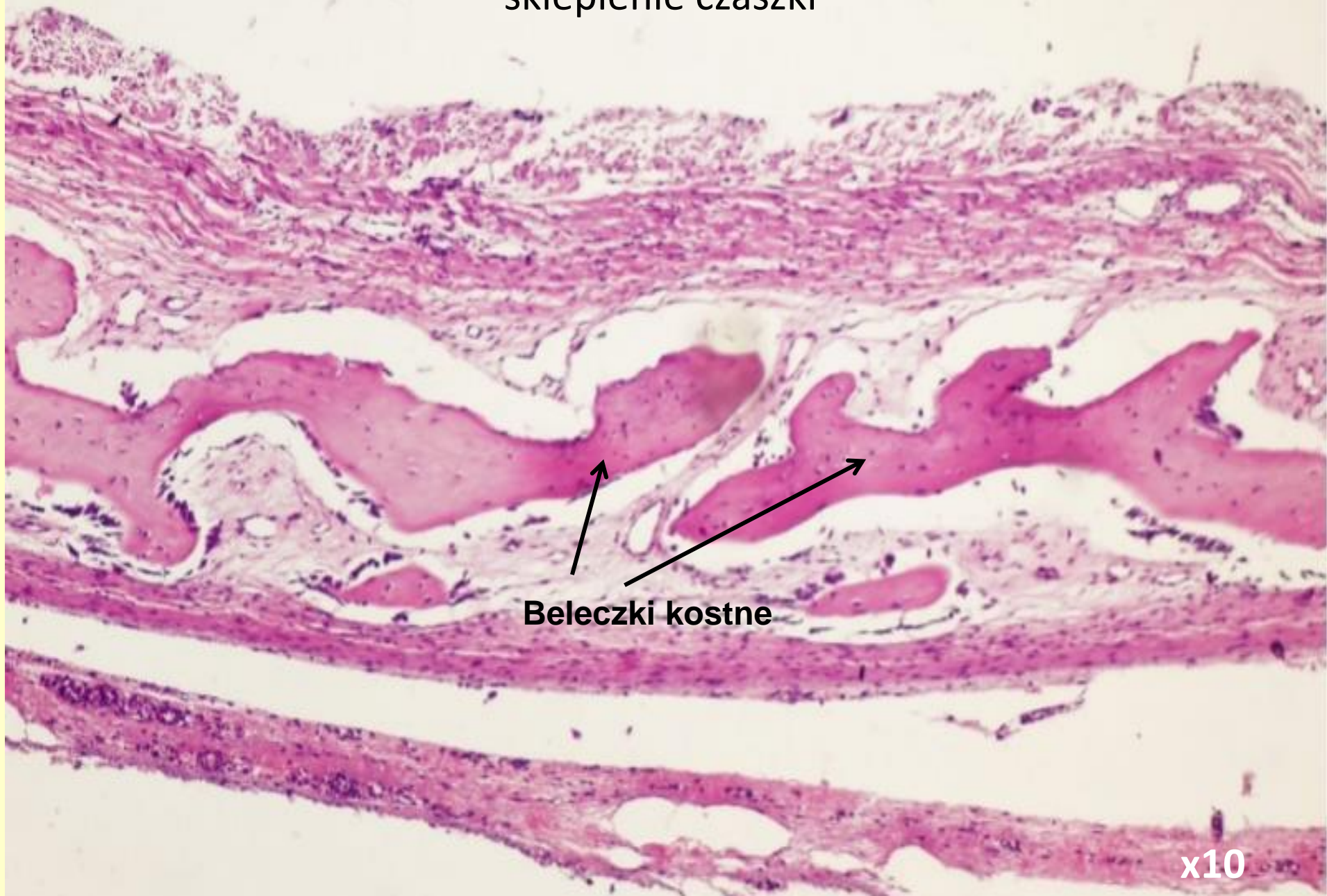


epiphyseal plate (growth plate)



Proliferacja chondrocytów - IGF1 - Insulin-like growth factor 1 (somatomedin C) – wątroba - hormon wzrostu - przysadka

17 – Powstawanie kości na podłożu łącznotkankowym (błoniastym) – sklepienie czaszki

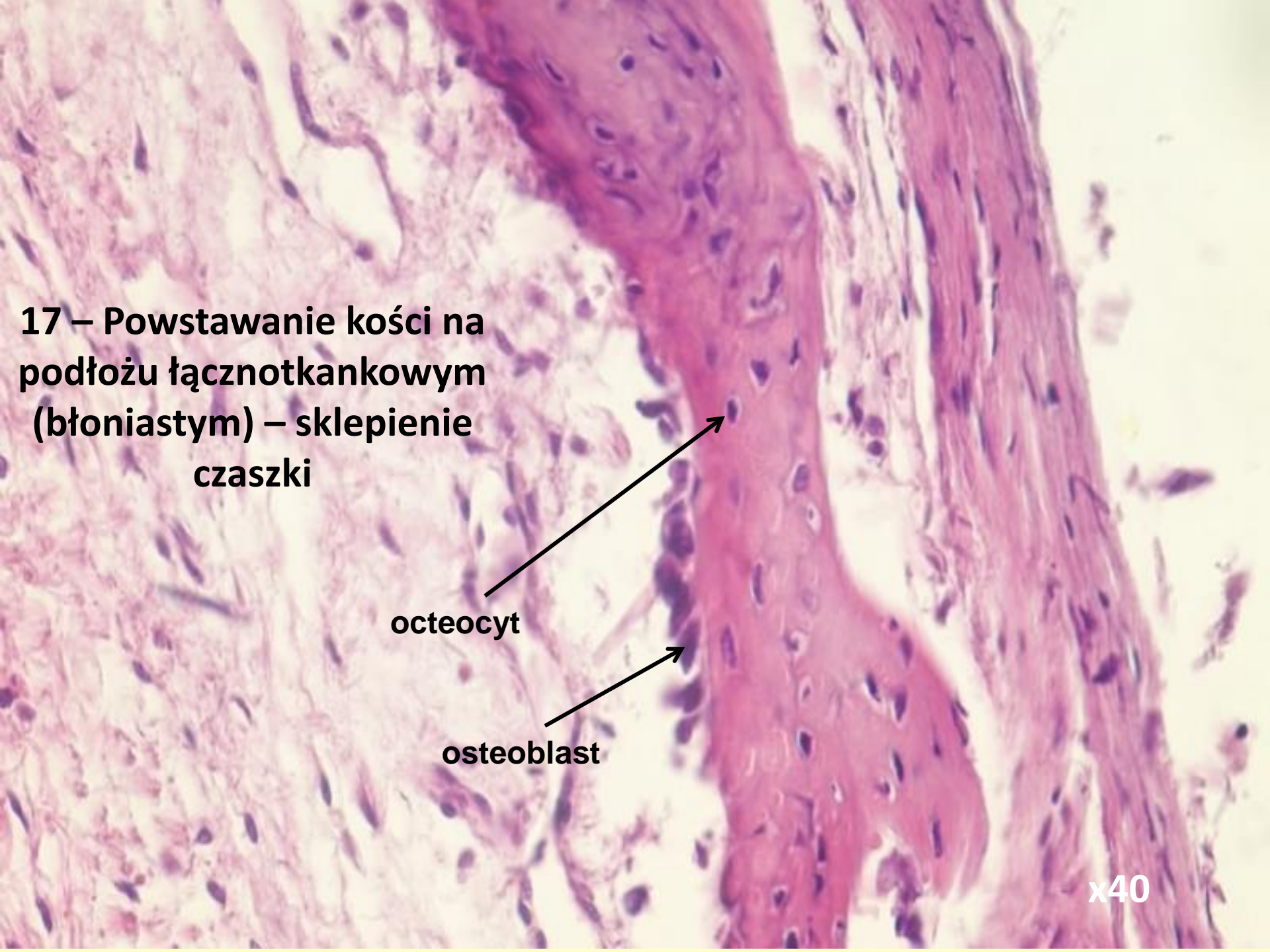


17 – Powstawanie kości na podłożu łącznotkankowym (błoniastym) – sklepienie czaszki

osteocyt

osteoblast

x40



18 - Powstawanie kości na podłożu chrzęstnym – późne stadium kostnienia

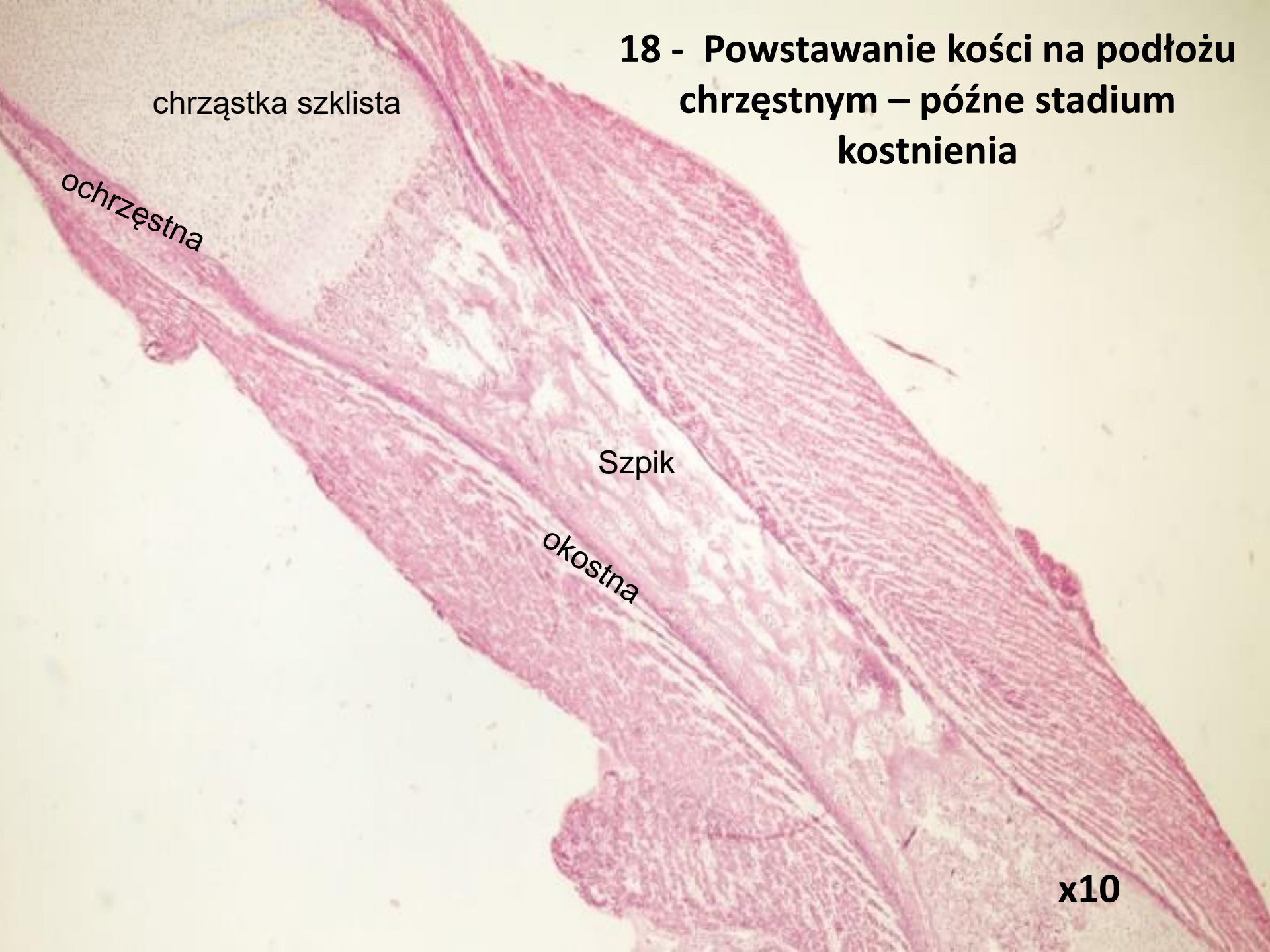
chrząstka szklista

ochrząstna

Szpik

okostna

x10

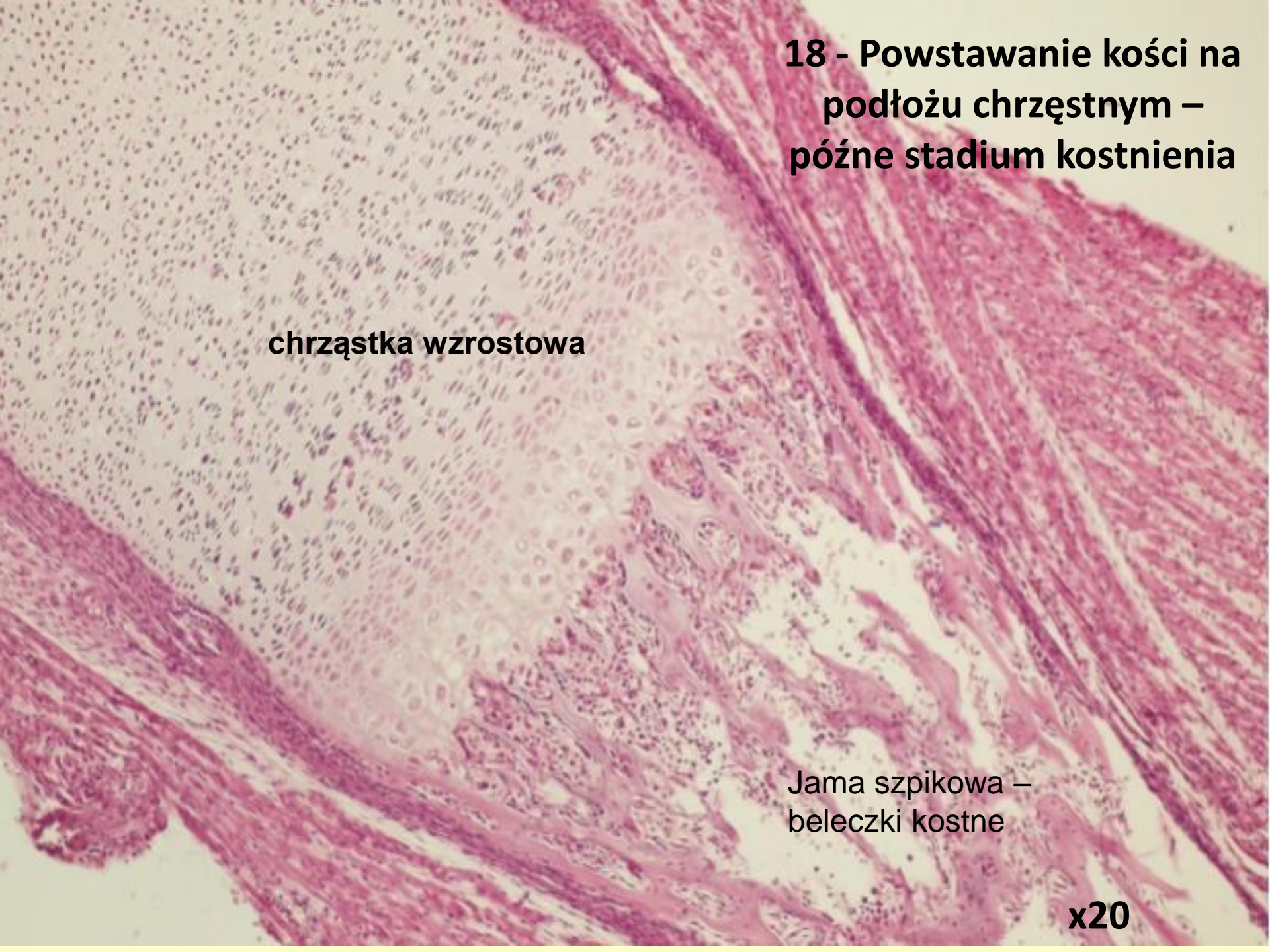


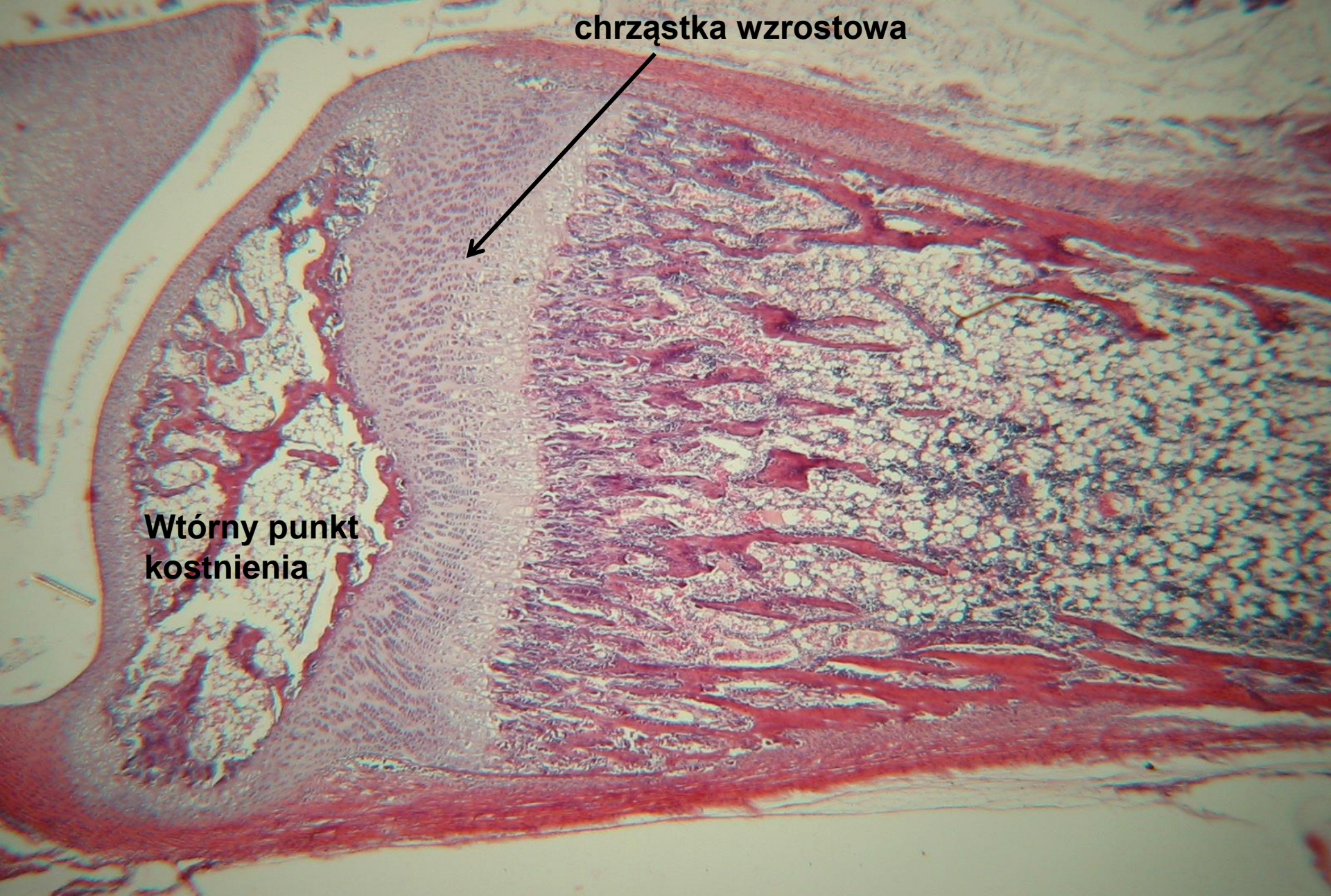
**18 - Powstawanie kości na
podłożu chrzęstnym –
późne stadium kostnienia**

chrząstka wzrostowa

**Jama szpikowa –
beleczki kostne**

x20





chrząstka wzrostowa

Wtórny punkt kostnienia

18 - Powstawanie kości na podłożu chrzęstnym – późne stadium

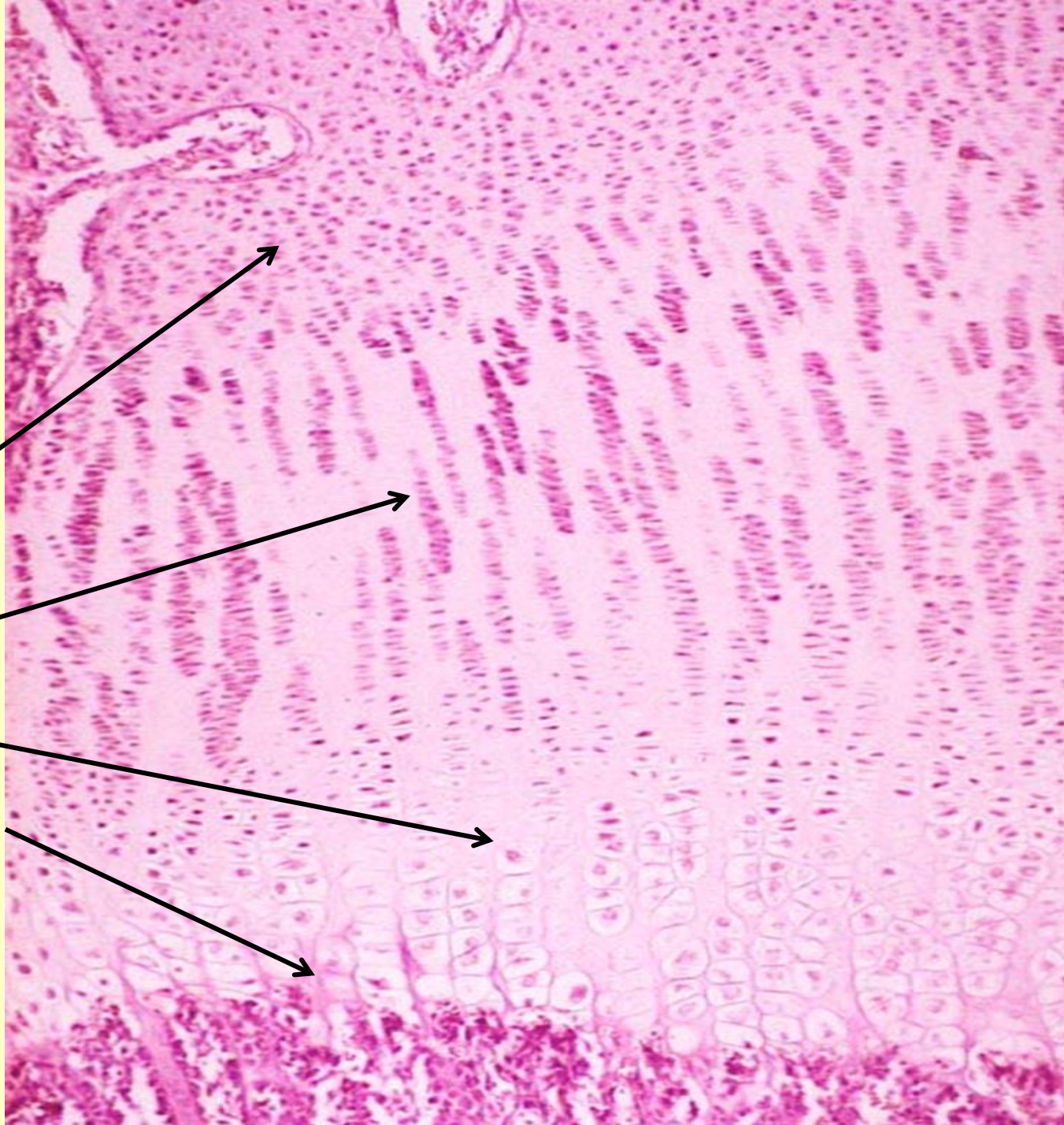
18 - chrząstka wzrostowa

- Chrząstka spoczynkowa

- Strefa proliferacji

- Strefa hipertrofi

- Strefa wapnienia



Synarthrosis

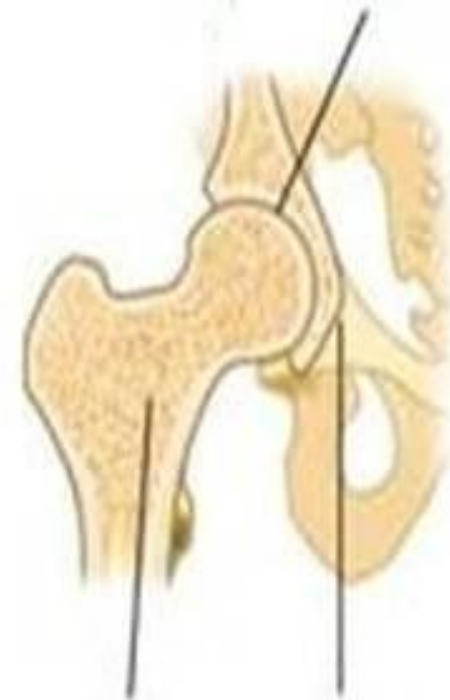
Diarthrosis

Immoveable joint

Freely moveable joint



Cranium
bones

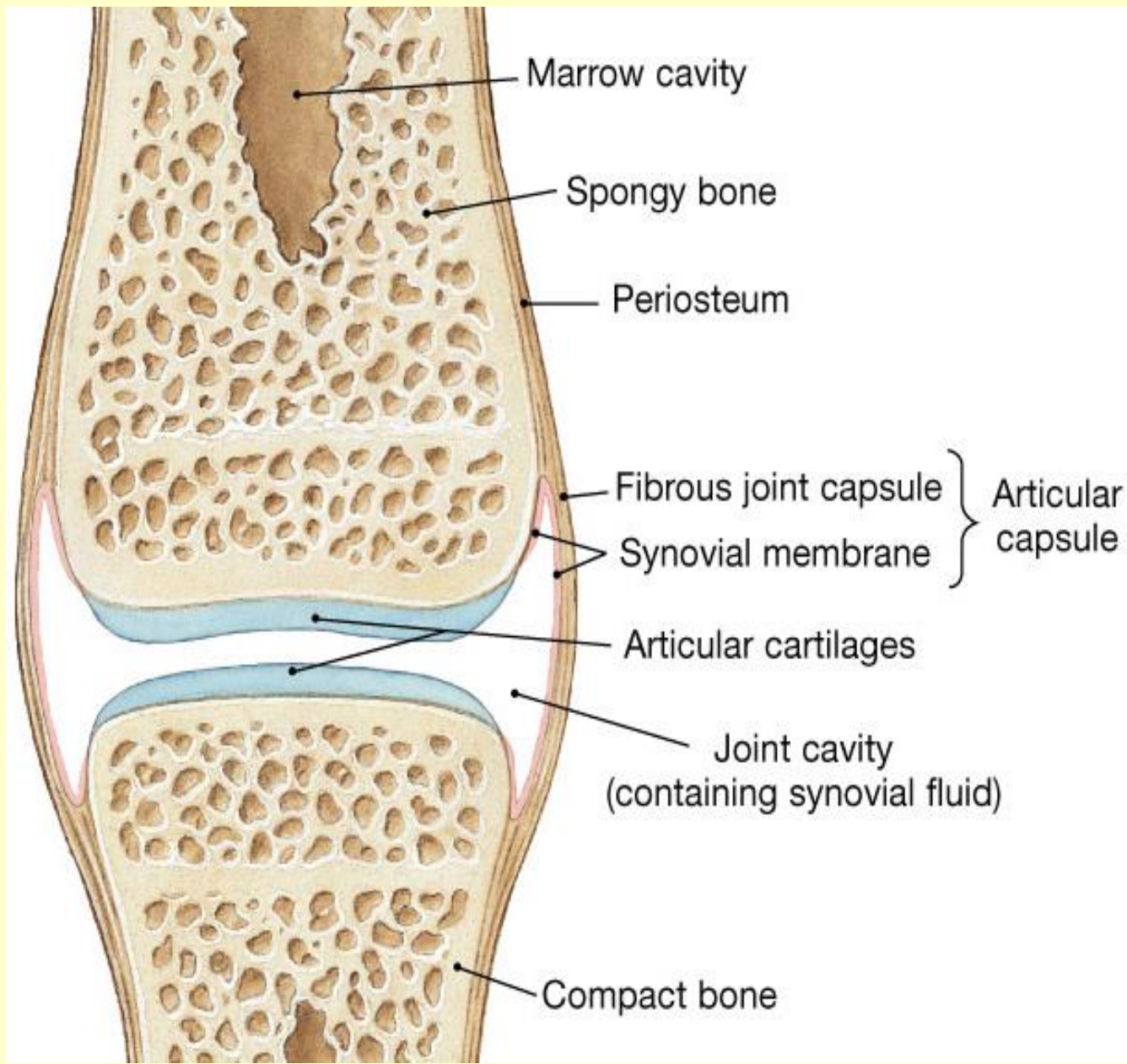


Femur

Pelvis

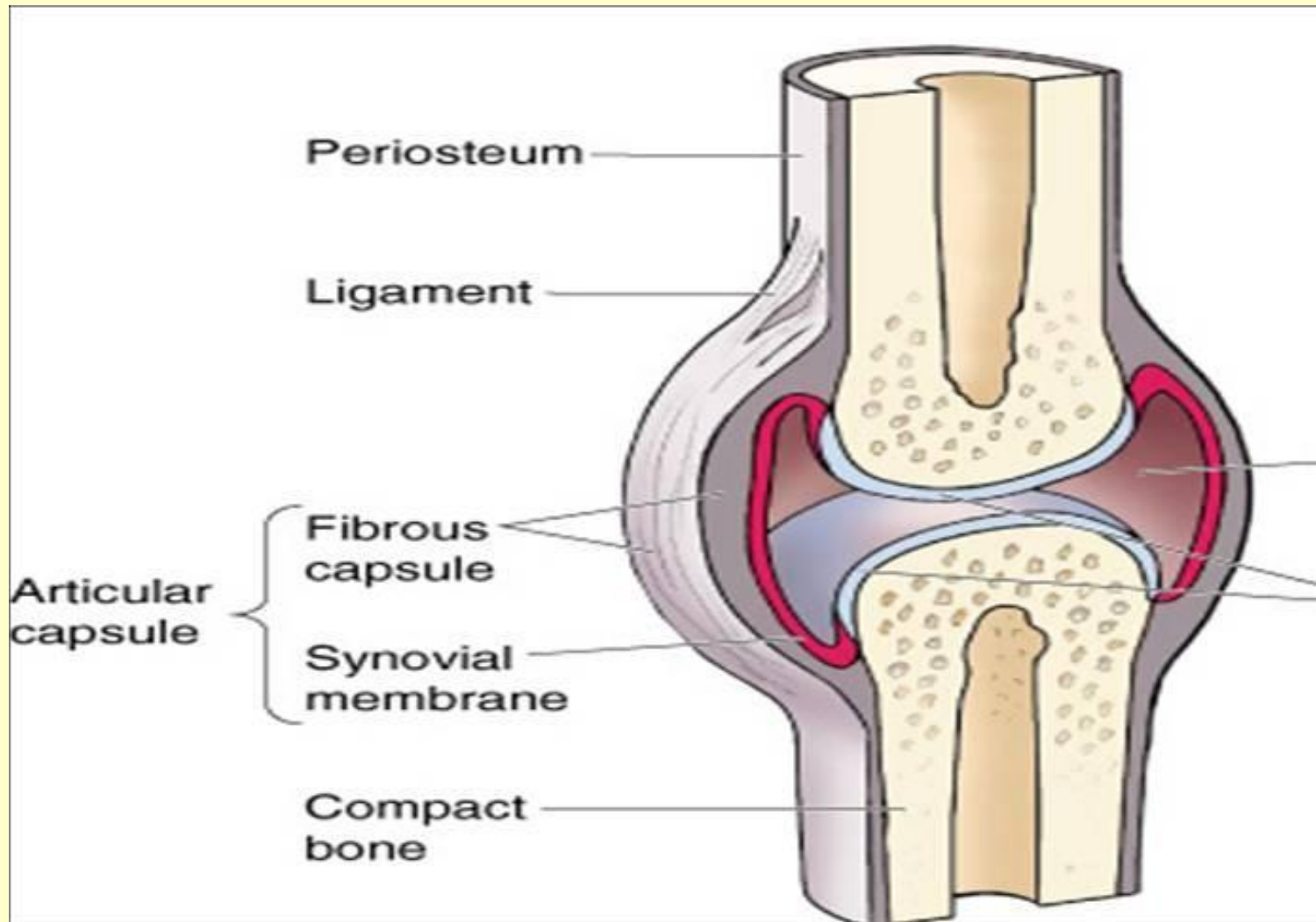
- **Synarthroses** –
kości czaszki u
dorosłych,
spojenie łożnowe -
ograniczony ruch
- **Diarthroses**

- Diarthroses (staw maziowy)



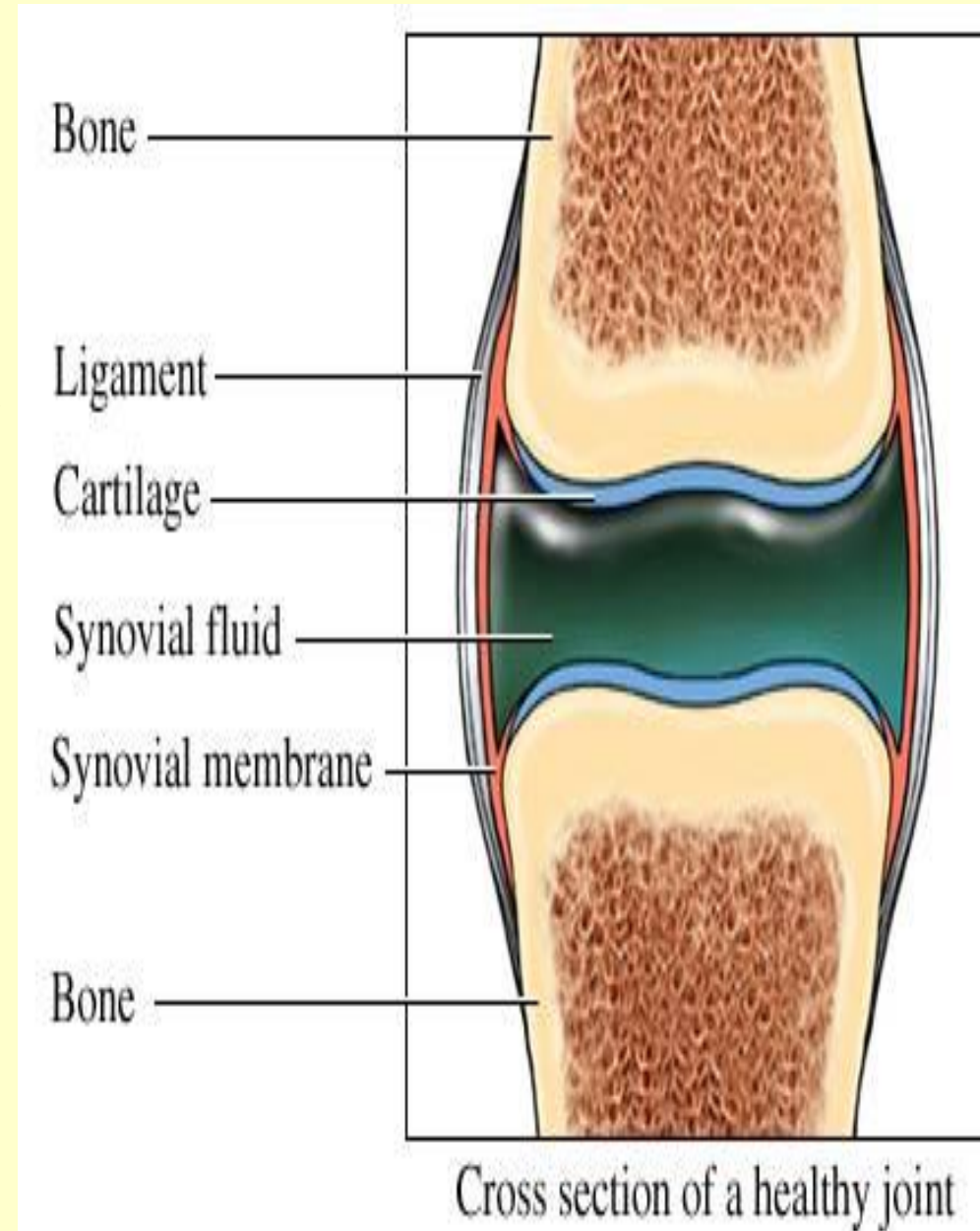
Komórki błony maziowej


- **Type A** (komórki M) - **makrofagi**
- **Type B** (komórki F) - **fibroblasty** (produkcja płynu stawowego)



Płyn stawowy

- redukcja tarcia – **kwask hialuronowy, lubrycyna**
- Substancje odżywcze dla chondrocytów chrząstki stawowej



A light micrograph showing a section of the fibrous part of a joint capsule. The tissue is stained with hematoxylin and eosin (H&E). The image displays a dense network of collagen fibers, appearing as thick, pink-stained bundles. The fibers are arranged in a somewhat parallel but irregular pattern, characteristic of dense connective tissue. The overall appearance is that of a strong, fibrous structure.

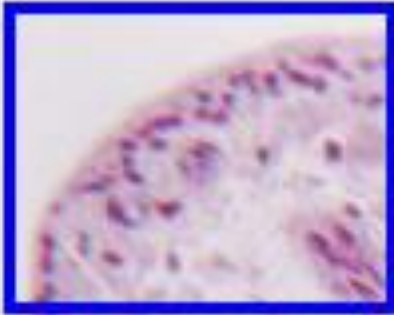
Część włóknista

Błona maziowa

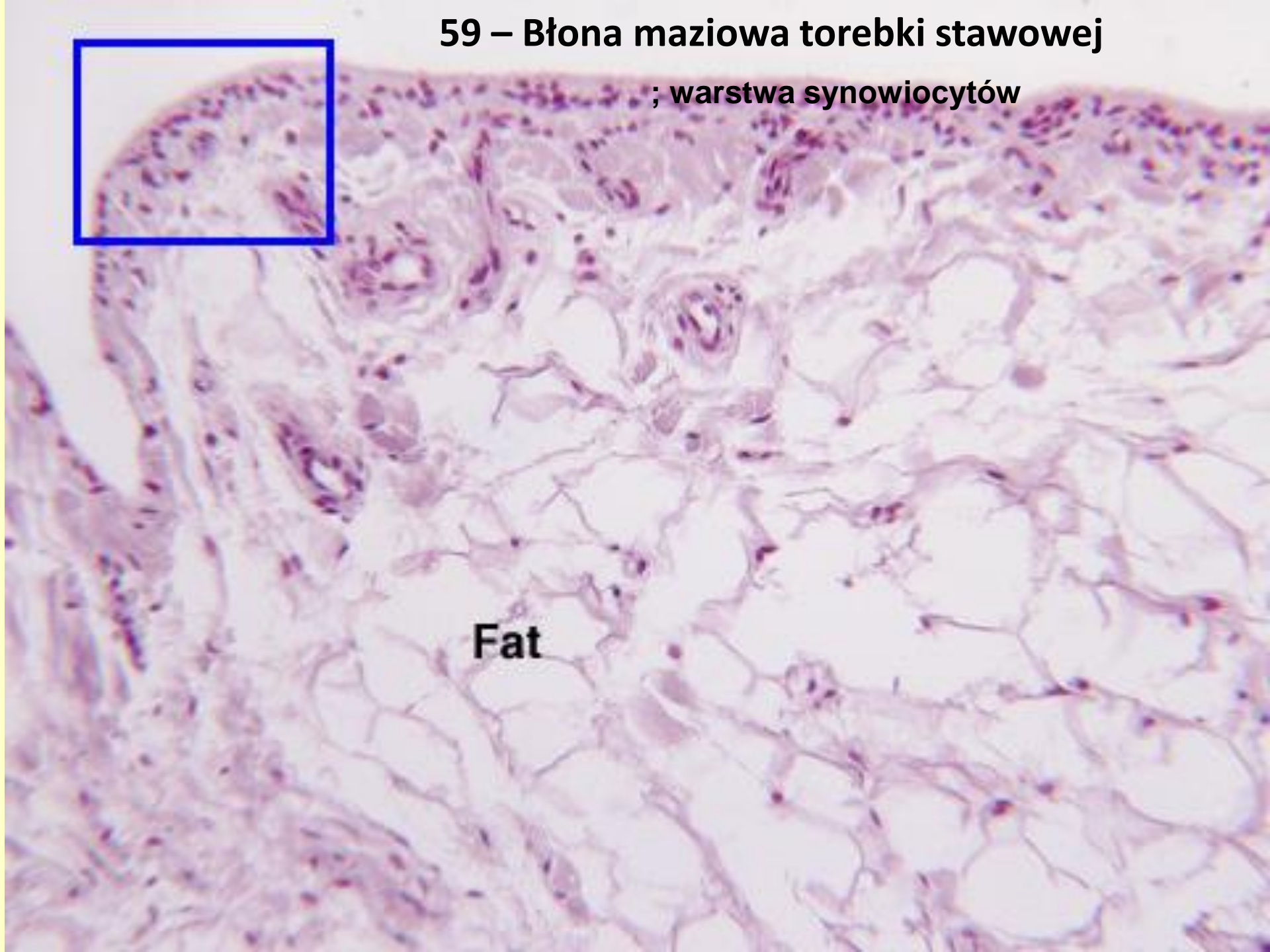
15 – Torebka stawowa

59 – Błona maziowa torebki stawowej

; warstwa synowioocytów

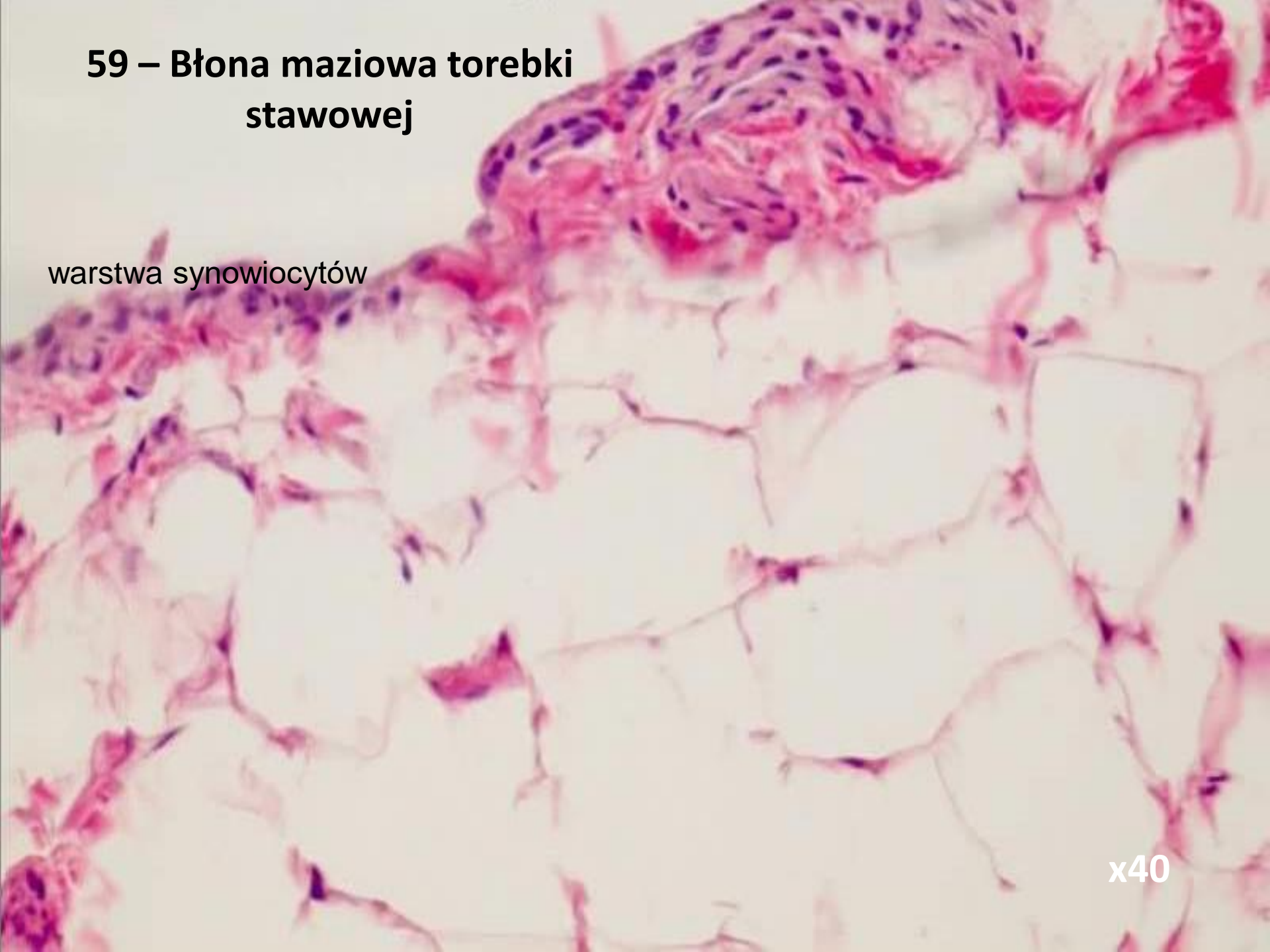


Fat

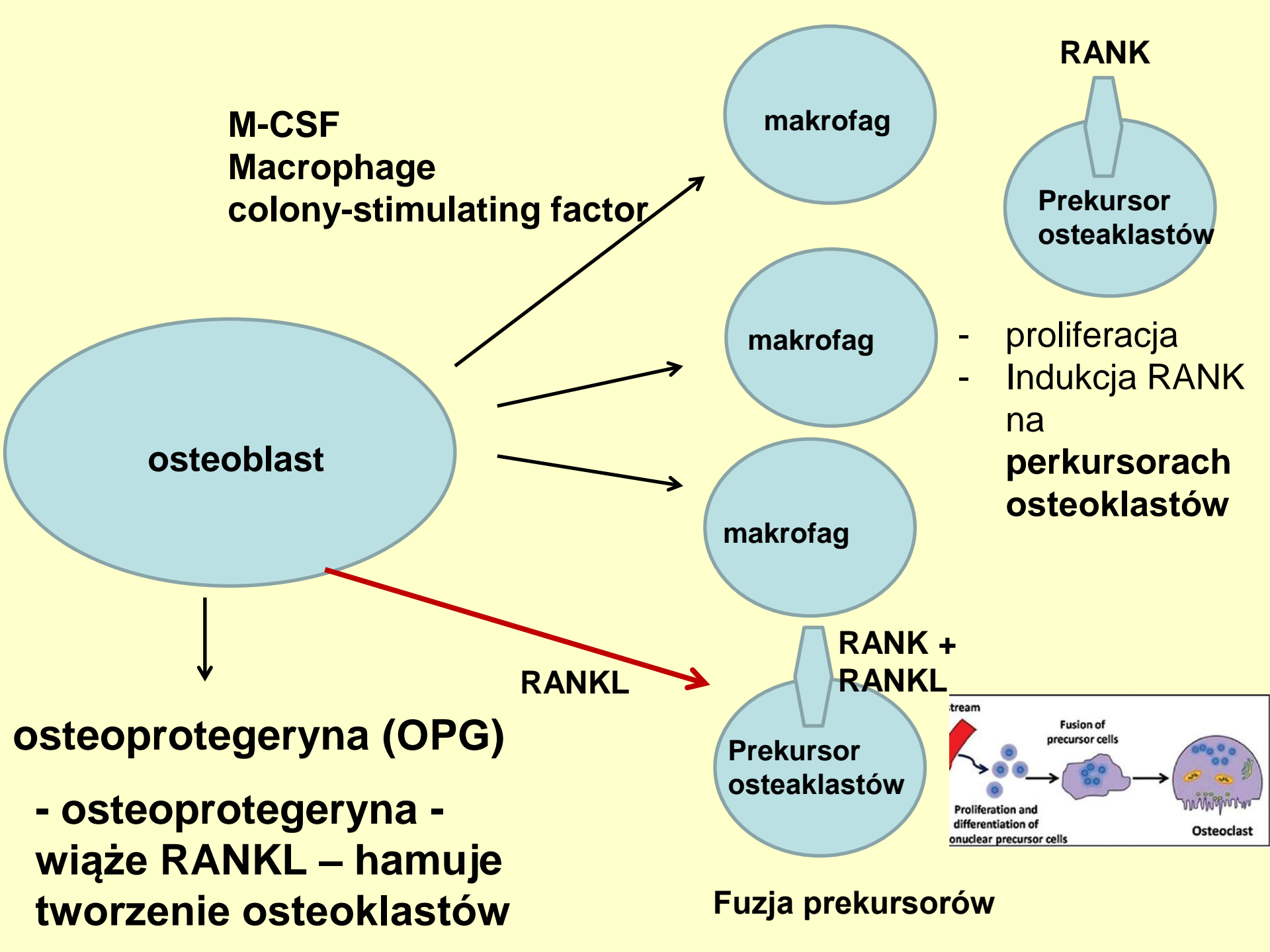


59 – Błona maziowa torebki stawowej

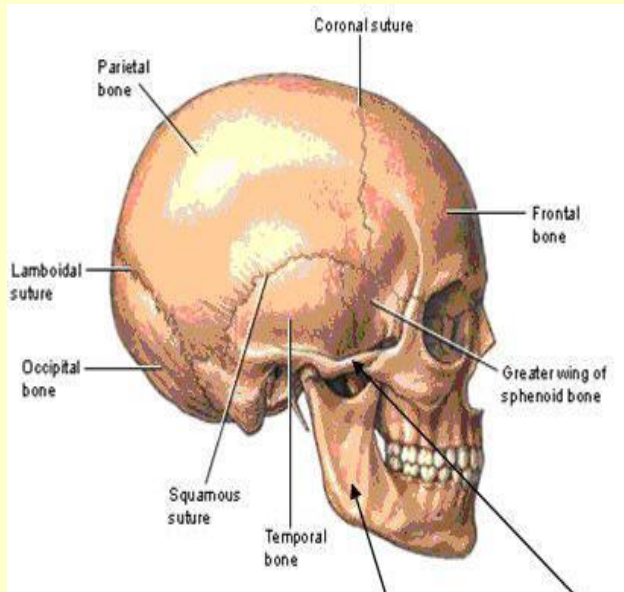
warstwa synowocytów



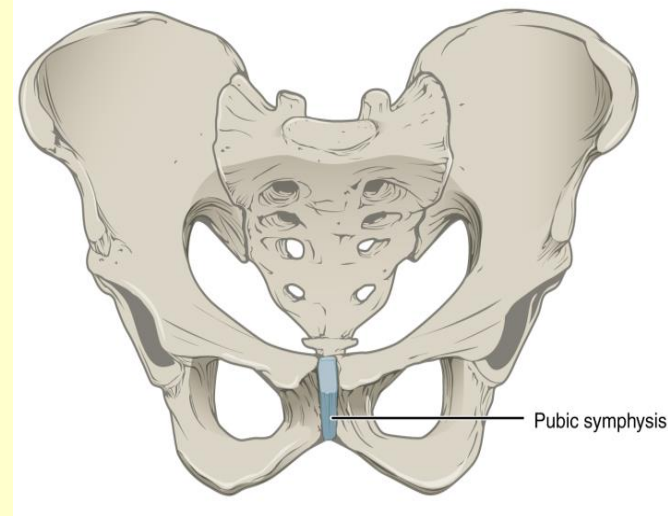
x40



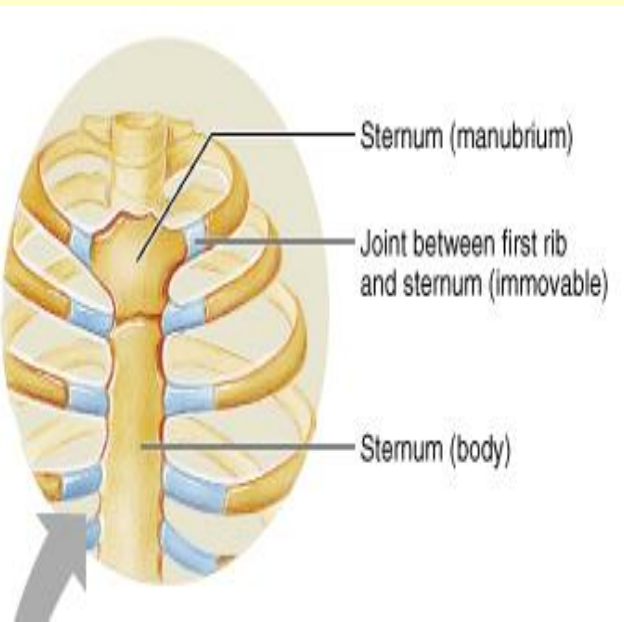
- Synarthroses



Synostosis –
kości czaszki u
dorosłych



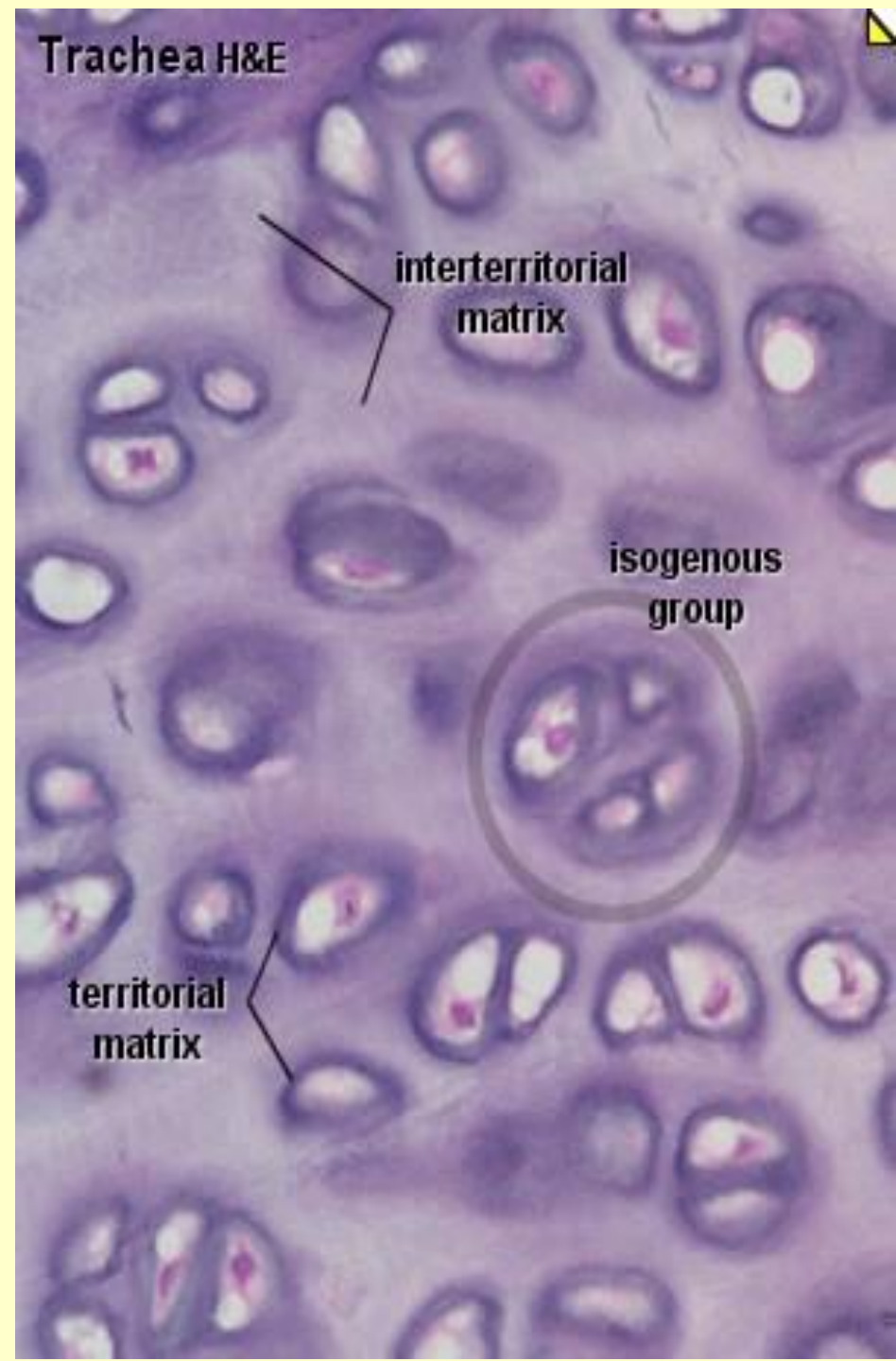
Syndesmosis –
bones joined by
**dense connective
tissue; pubic
symphysis**
(fibrocartilage?)



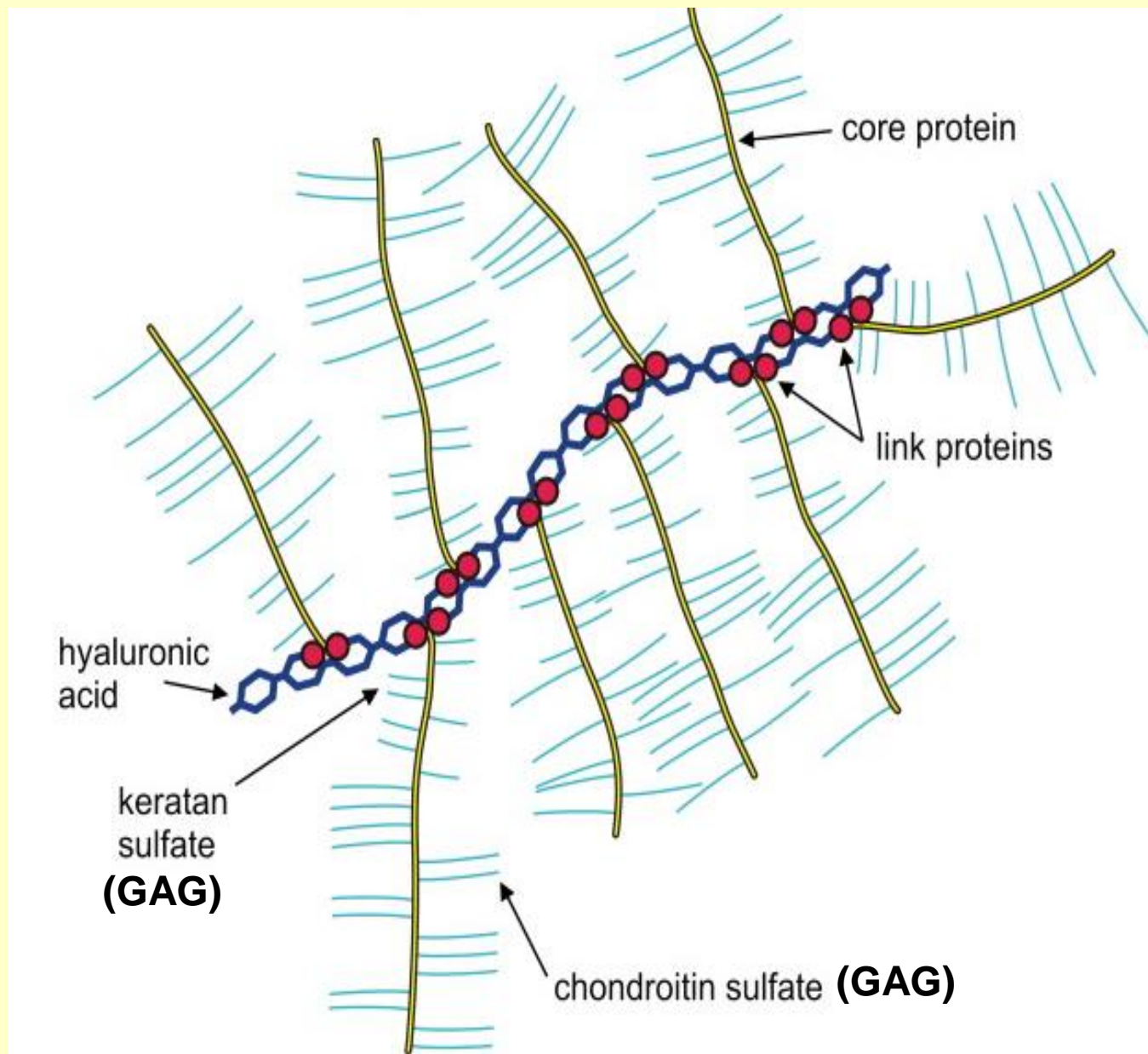
Synchondrosis –
uniting tissue -
hyaline cartilage;
**joint between first
rib and sternum**

Macierz chrzęstna

- Kolagen typu II (nie tworzy dużych pęczków) (typy IX, X i XI w małych ilościach)
- proteoglikany (**agrekan**)
- glikoproteiny (**chondronektyna**)

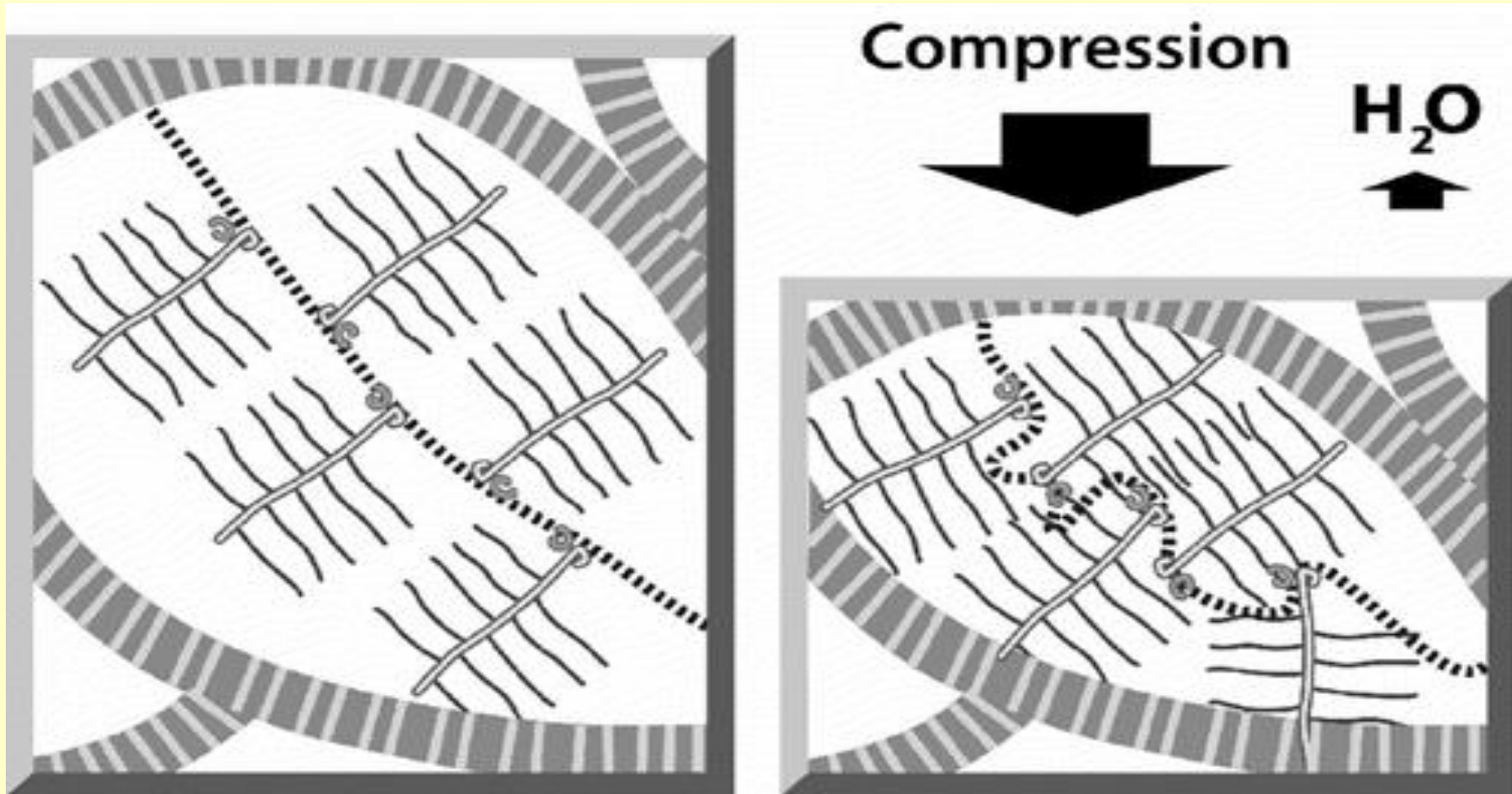


Główny proteoglikan - agrekan



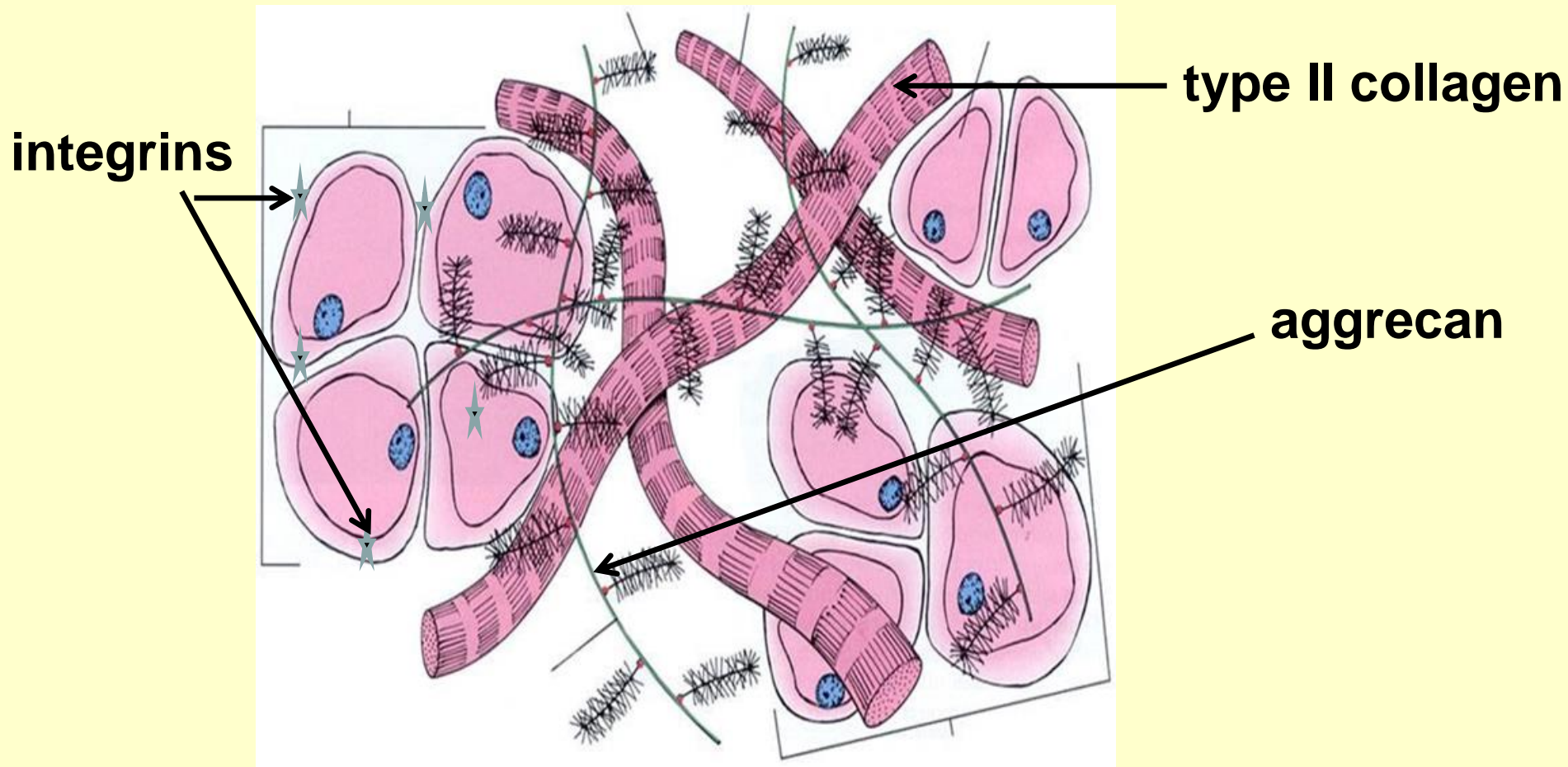
Proteoglikany – niekowalentnie związane z kwasem hialuronowym

GAGs – wiążą wodę – ponad 80% wody w chrząstce to woda związana – zdolność kompresji – utrudniona dyfuzja substancji odżywczych



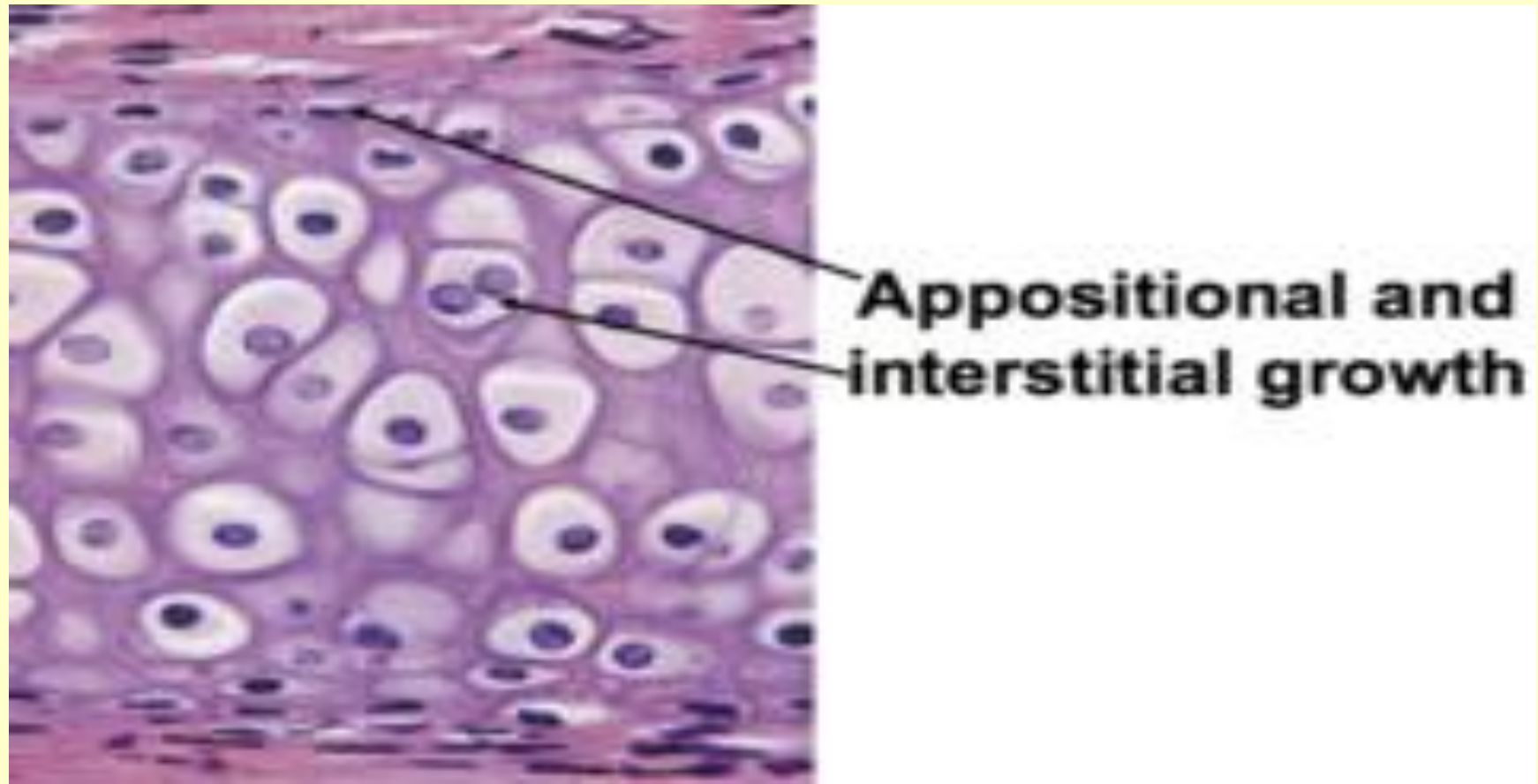Główna glikoproteina chrząstki:

Chondronektyna – miejsca wiązania dla: kolagenu typu II, agrekanu oraz integrzyn chondrocytów –
wiązanie chondrocyty - macierz



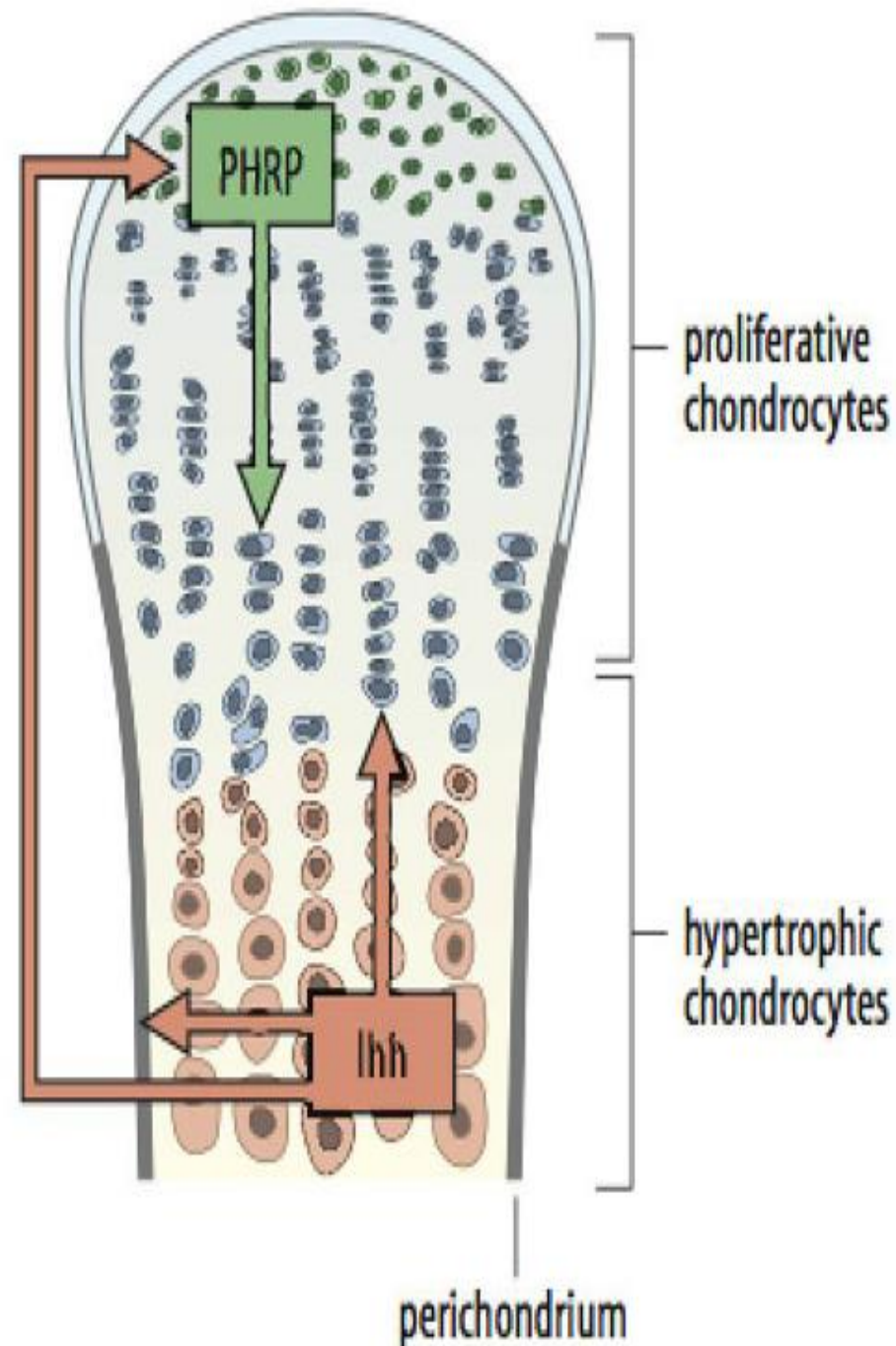
Rodzaje wzrostu chrząstki

- **Wzrost śródmiąższowy** – chondrocyty grup izogenicznych
- **Wzrost apozycyjny** – komórki chondrogenne wewnętrznej warstwy ochrzęstnej



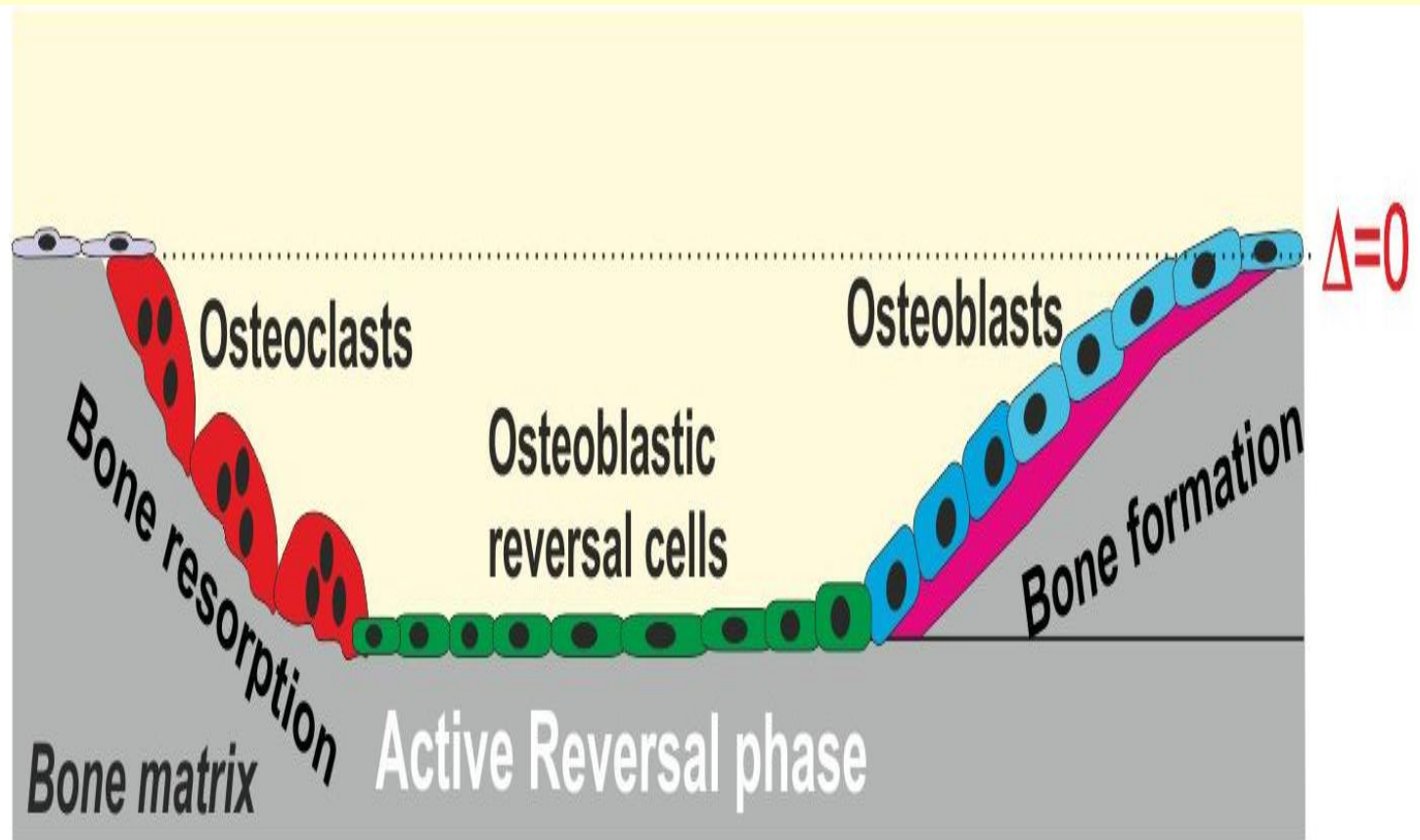
Proliferacja chondrocytów

- **parathyroid-hormone-related protein (PHRP)** (strefa spoczynkowa) - stymulacja
- **Indian hedgehog (ihh)** – (strefa hipertrofii) – różnicowanie



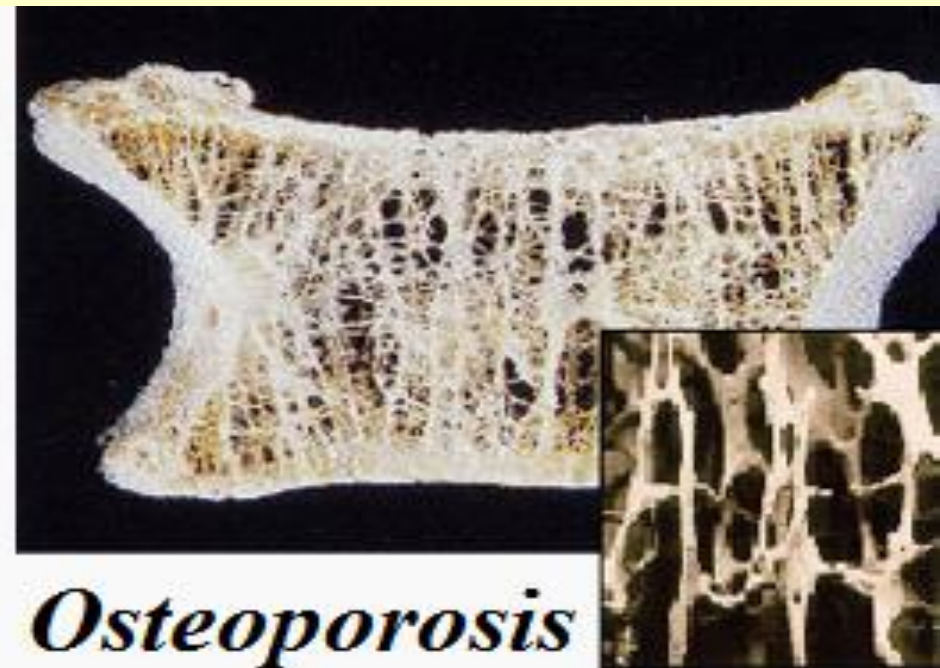
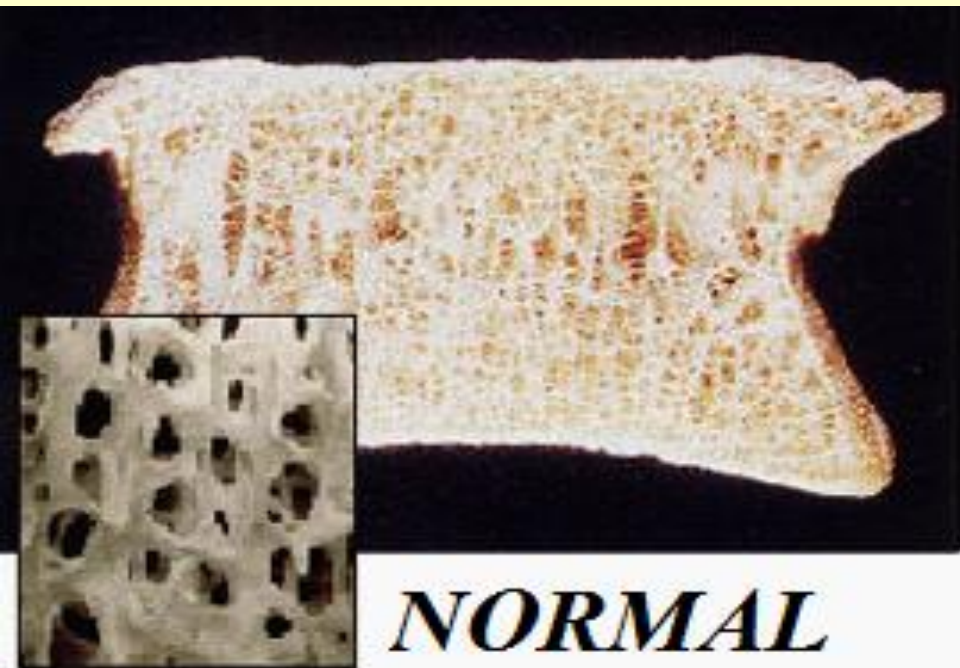
Równowaga pomiędzy resorpcją kości i jej tworzeniem (remodelowanie kości)

Coupled and balanced bone remodeling




OSTEOPOROZA – nieprawidłowy remodeling – obniżenie gęstości kości i jej masy

- osteoporoza – u kobiet – brak estrogenów (menopauza), u mężczyzn – obniżenie testosteronu (testosteron przekształcany do estrogeneru) – wiązanie estrogenów z osteoblastami – produkcja osteoidu

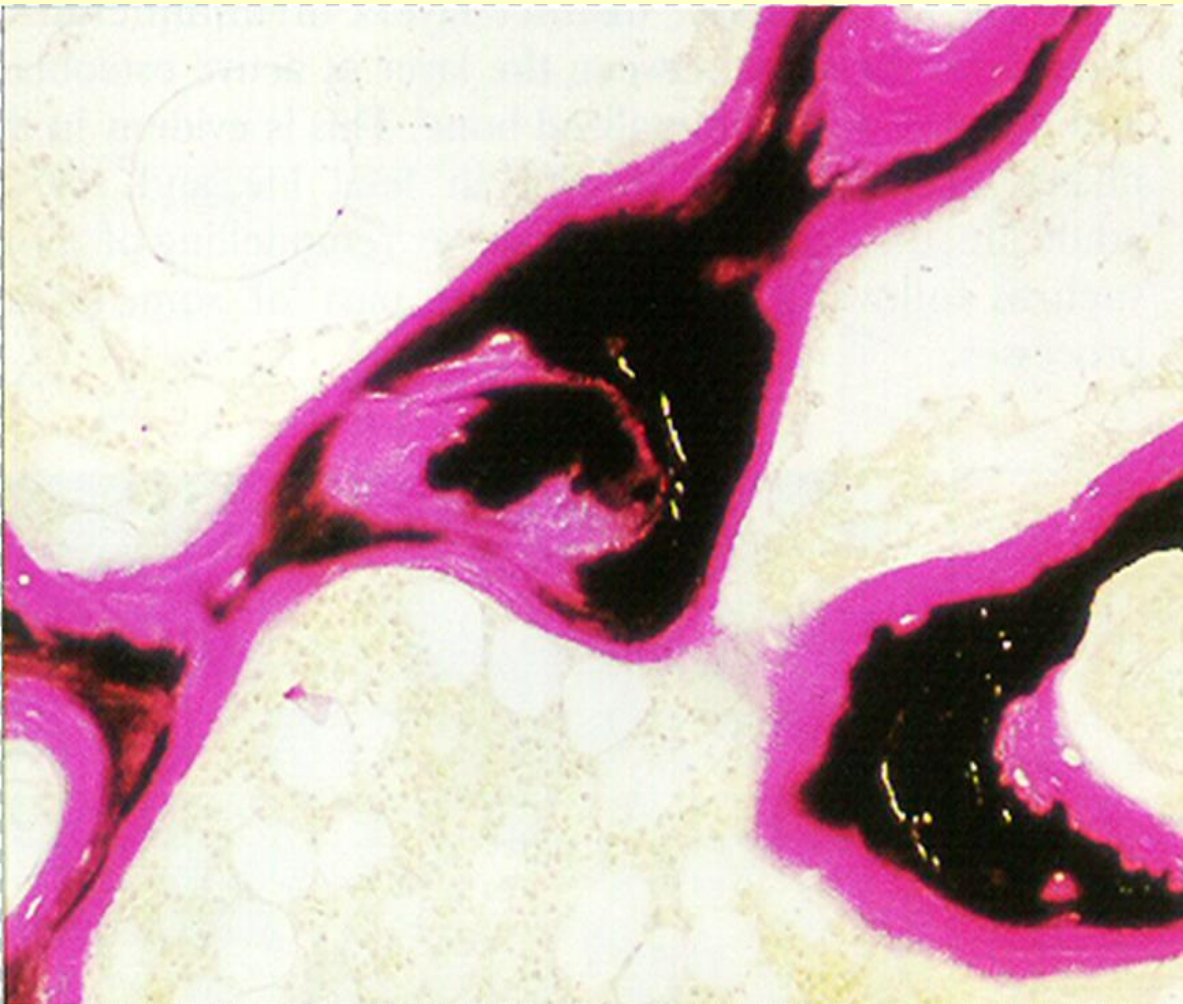


wapnienie



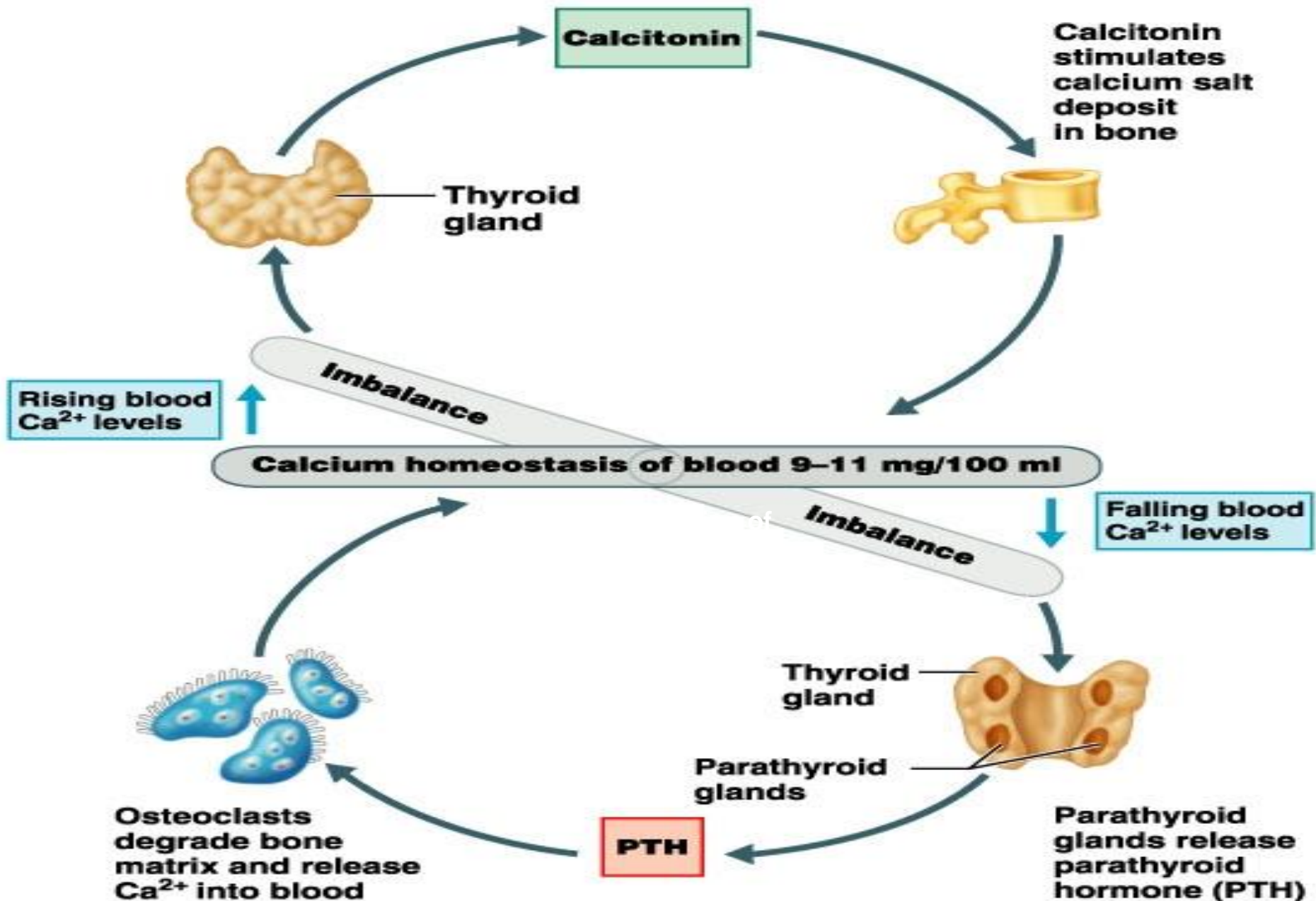
- **osteoblasty** uwalniają pęcherzyki zawierające jony wapnia, fosforu i białka wiążące - osteonektyna.
- w pęcherzykach – krystalizacja, uwalnianie kryształów hydroksyapatytu
- odkładanie kolagenu na powierzchni kryształów - centra krystalizacji.

Osteomalacja (nieprawidłowa mineralizacja) – zbyt niskie stężenie Ca^{2+} i PO_4^{3-}




Niezmineralizowany osteoid (magenta)
kość zmineralizowana (czarna).

kości – źródło wapnia



Balszki zewnętrzne
- **Włókna Sharpeya**
(kolagen typu I)



1. **Blaszki wewnętrzne**
- wokół jamy szpikowej

